Cicatrização de Ferida

- Graduação em Medicina Veterinária pela Universidade Anhembi Morumbi – UAM;
- Curso Extensivo de Fisioterapia Veterinária Fisio Care Pet;
- Curso de Especialização em Ozonoterapia pelo Instituto Brasileiro de Recursos Avançados (IBRAVET);
- Monitora do Curso Extensivo de Fisioterapia Veterinária Fisio Care Pet;
- Formação em Neurologia pelo curso extensivo teórico-prático do prof. Ronaldo Casemiro da Costa;
- Curso de Ozonoterapia teórico-prático Fisio Care Pet;

TEMAS ABORDADOS

- ❑ Fases da cicatrização.
- ❑ Feridas mais comuns dentro da fisiatria animal.
- ❑ Agentes integrativos no tratamento de feridas.
- ❑ Laser terapia em tratamento de feridas.
- ❑ Ozonioterapia em tratamento de feridas.
- ❑ Casos clínicos.

FisioCare pet
centro de reabilitação animal
www.fisiocarepet.com.br

Fases da cicatrização

- Fase inflamatória
- Fase proliferativa ou granulação
- Fase de remodelação ou maturação

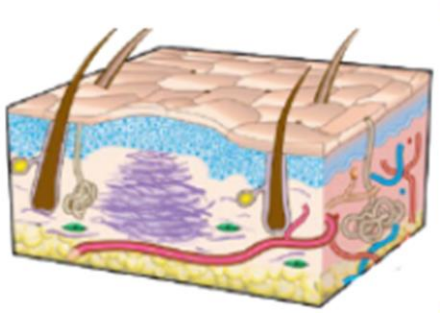

Fase de reparo

Duração: Pode durar meses

Características: O tom da nova pele passa de vermelho escuro para rosa claro.

O tecido formado na fase anterior é remodelado para aumentar a resistência. As fibras são realinhadas para melhorar o aspecto da cicatriz.

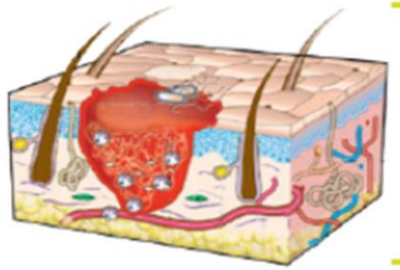

Fase inflamatória

Duração: 1 a 4 dias

Características:
Presença de secreção (exsudato); Edema (inchaço); Vermelhidão; Dor.

Nessa fase, ocorre a liberação de mediadores químicos e a ativação do sistema de coagulação sanguínea.

Fase proliferativa

Duração: 5 a 20 dias

Características:
Formação do tecido de granulação.

As células se proliferam, resultando em rica vascularização e infiltração de macrófagos. Somados, esses processos formam o tecido de granulação, parte essencial da cicatrização da pele.

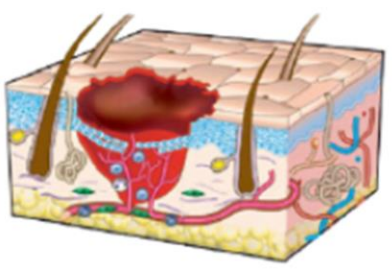

Tipos de feridas

- **Limpa:**
  - Não traumática.
  - Ferida operatória realizada sob condições assépticas.

- **Limpa contaminada:**
  - Ferida cirúrgica onde teve abertura dos tratos respiratórios, alimentar ou gênito urinário sem contaminação.
  - Ferida com menor “quebra” da assepsia cirúrgica.
  - Ferida com menor grau de contaminação.

Tipos de feridas

- **Contaminada:**
  - Ferida aberta de origem traumática.
  - Ferida cirúrgica com quebra da “assepsia”.
  - Ferida aberta por incisão em áreas de inflamação aguda e não purulenta.

- **Suja contaminada:**
  - Ferida traumática antiga
  - Ferida que envolve infecção clinica e visceral
  - Ferida que ocorreu contaminação por pús.

Feridas comuns dentro da fisiatria

- **Feridas crônicas:**
  - Escaras.
  - Secundárias a outras patologias.
  - Feridas infectadas (atropelamentos,traumáticas,etc).

- **Feridas agudas:**
  - Decência de pontos.
  - Reconstrutivas.
  - Cirúrgicas.
  - Térmicas.
  - Vasculares.

Fatores que influenciam a cicatrização.

- <u>Avaliação da ferida:</u>

- Avaliação do grau de dor do paciente.
- Importante determinar a etiologia da ferida.
- Determinar viabilidade da ferida e tipo de cicatrização.
- Feridas abertas: cuidado com contaminação, debridamento de tecidos necrosados, remover possíveis materiais estranhos e contaminantes, promover drenagem adequada, manter o leito vascular viável.

Fatores que influenciam a cicatrização.

- **Fator local:**

- Características da ferida: dimensão, profundidade, aspecto da secreção, hematomas, edemas.
- Cuidados: higiene, material e curativo usado.
- Isquemia tecidual.
- Infecção local.

Fatores que influenciam a cicatrização.

- **Fator sistêmico:**

- Faixa etária.
- Estado nutricional.
- Doenças crônicas: diabetes melitus, obesidade, hipertensão, tumores.
- Terapia medicamentosa: antinflamatórios, antibióticos e quimioterápicos.
- Tratamento tópico inadequado.
- Distúrbio cicatricial: atrofia cicatricial, cicatriz hipertrófica, queloides.

Agentes integrativos no tratamento de feridas

- **Bandagem.**

Tabela 3 - Tipos de curativos de camada primária e suas indicações.

Tipo de curativo	Fase da cicatrização	Produtos
Curativos aderentes	Fase inflamatória	Gaze seca (seco-seco), úmida até secar (úmido-seco) ou mantida úmida (úmido-úmido).
Curativos não-aderentes semi-oclusivos	Fase proliferativa	Gaze impregnada com parafina, petrolatum ou polietilenoglicol.
Curativos não-aderentes oclusivos	Fase inflamatória e proliferativa	Hidrogel, hidrocolóide e filmes de poliuretano.
Curativos absortivos	Fase inflamatória e proliferativa	Espuma de poliuretano, curativo de alginato, curativo de salina hipertônica.
Curativos biológicos ou bioativos	Fase inflamatória e proliferativa	Colágeno, mucosa de bexiga urinária de suíno, submucosa intestinal de suíno, âmnio eqüino, quitosana e biopolímero de cana de açúcar.

Fonte: Liptak, 1997; Pavletic, 2010; Hedlund, 2007

Agentes integrativos no tratamento de feridas

- **Produtos tópicos naturais:**

- Mel e açúcar
- Babosa
- Barbatimão
- Própolis
- Calêndula

Agentes integrativos no tratamento de feridas

O uso do mel no tratamento de feridas de difícil cicatrização: revisão sistemática

Antonio Dean Barbosa Marques, Livia Maria Damasceno dos Santos, Poliana Hilário Magalhães, Luana Feitosa Mourão, Amanda Luiza Marinho Feitosa, Ezequias Alexandre da Silva

- **Objetivo:** analisar as evidências científicas sobre o uso do mel no tratamento de feridas em seres humanos, por meio de uma revisão sistemática da literatura.
- **Métodos:** trata-se de uma revisão sistemática baseado no referencial de Pereira, utilizando-se a base de dados eletrônicos da Biblioteca Virtual em Saúde (BVS), indexadas na base de dados da Literatura Internacional em Ciências da Saúde (MEDLINE) e Literatura Latino-Americana e do Caribe em Ciências da Saúde (LILACS).
- **Resultados:** os cinco estudos analisados envolveram o uso do mel nas seguintes situações: em comparação ao tratamento convencional; em feridas oncológicas; em úlceras do pé diabético; e em úlceras venosas.
- **Conclusão:** o uso do mel no tratamento de feridas apresenta vários efeitos satisfatórios, entretanto há necessidade de mais estudos para garantir uma prática mais segura.

Agentes integrativos no tratamento de feridas

➢ **Outros agentes tópicos:**

- Plasma Rico em plaqueta
- Vetaglos
- Iruxol.
- Fitofix
- Regipyl
- Furanil
- DM – Gel
- CRM

Z

Laserterapia na cicatrização.

❑ **Função do laser durante o processo de cicatrização de feridas:**

- Aumenta nível de ATP.
- Aumento da taxa de mitose.
- Estimula fibroblastos.
- Estimula atividades macrofágica.
- Estimula neovascularização.
- Estimula tecido de granulação e epitelização.
- Aumento no nível de fatores de crescimento celular.

Laserterapia na cicatrização.

Laserterapia na cicatrização.

Laserterapia na cicatrização.

Modulação da proliferação fibroblástica e da resposta inflamatória pela terapia a laser de baixa intensidade no processo de reparo tecidual*

*Modulation of fibroblast proliferation and inflammatory response by low-intensity laser therapy in tissue repair process**

Adeir Moreira Rocha Júnior[1] Rodrigo Guerra de Oliveira[2] Rogério Estevam Farias[3]
Luiz Carlos Ferreira de Andrade[4] Fernando Monteiro Aarestrup[5]

- Métodos: 12 ratos divididos em dois grupos, um controle e outro tratado com laser. Foram realizadas no grupo tratado, 3 aplicações de laser (p.o imediatos, 48hrs depois e 7 dias após a realização das feridas cirúrgicas). Dez dias após o ato cirúrgico foram colhidas amostras das lesões de ambos os grupos para realização de estudos histopatológicos e histomorfométricos.

- Resultados: foram evidenciados aumentos da neovascularização e da proliferação fibroblástica, diminuição da quantidade de infiltrado inflamatório nas lesões cirúrgicas submetidas a terapia com laser.

- Conclusão: método eficaz no processo de modulação da reparação tecidual, contribuindo significativamente para a cicatrização tecidual mais rápida.

Laserterapia na cicatrização de feridas.

Estudo clínico e anatomopatológico da cicatrização cutânea no gato doméstico: utilização do laser de baixa potência GaAs (904 nm)

Angélica Cecília Tatarunas Julia Maria Matera Maria Lucia Zaidan Dagli SOBRE OS AUTORES

- Métodos: 63 animais divididos em 3 grupos: A - radiados com 4J/cm2 , B - radiados com 2J/cm2 e C - controle, não radiados. A aplicação da radiação foi única no pós-operatório imediato em feridas cirúrgicas de gatas submetidas a ovariohisterectomia por conveniência. Foram realizados estudo macroscópico e de microscopia de luz (Hematoxilina e Eosina) nos tempos 2º, 4º, 8º e 15º dias de pós-operatório.

- Resultados: obtivemos clínica e microscopicamente resultados que sugerem um incremento na cicatrização das feridas radiadas quando comparado com o grupo controle e, se mostrando vantajosa ainda a radiação com 2J/cm2 em relação a 4J/cm2.

- Conclusão: laser um adjuvante na cicatrização cutânea, podendo otimizar a evolução de feridas pós-cirúrgicas por primeira intenção nas condições e espécie animal estudada.

Ozonioterapia na cicatrização de feridas.

- Ozônio tem sido amplamente conhecido como um dos melhores agentes bactericidas, antiviral e antifúngico. **(Valacchu et al. 2005).**

- Amplamente utilizado como agente terapêutico em feridas crônicas, úlceras, isquêmicas e em pacientes diabéticos **(Lim et al, 2006 y Gajendrareddy et al. , 2005).**

- Sabia se que o efeito benéfico do ozônio na cicatrização de feridas era devido a diminuição da infecção bacteriana e aumento da oxigenação do tecido da área danificada. **(Lim et al, 2006 y Gajendrareddy et al , 2005).**

Ozonioterapia na cicatrização de feridas.

- Demonstrou –se que exposições de ozônio estão associadas a ativação do fator de transcrição NF – kB, importante regulador da resposta inflamatória no processo de cicatrização. (**Valacchi et al., 2005; Janic et al., 2005 e Valacchi et al, 2002).**

- <u>Ação:</u>

- Bactericida e bacteriostática;
- Aceleração da neoangiogênese;
- Aumento do número de fibroblastos;
- Aumento na capacidade de absorção de O2;
- Estimulação do sistema imunológico;

(Fonte: Livro- "Ozônioterapia em Medicina Veterinaria. - Zullyt. B Zamora Rodríguez.)

Ozonioterapia na cicatrização de feridas.

- Vias de aplicação:

  - Óleo ozonizado.
  - Bagging.
  - Auto hemoterapia.
  - Cupping.
  - Retal.

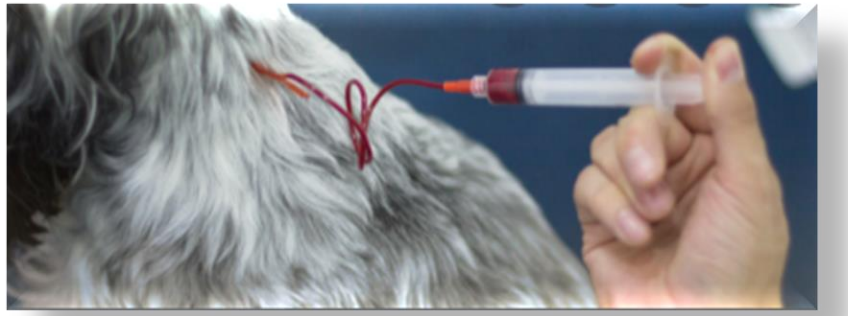

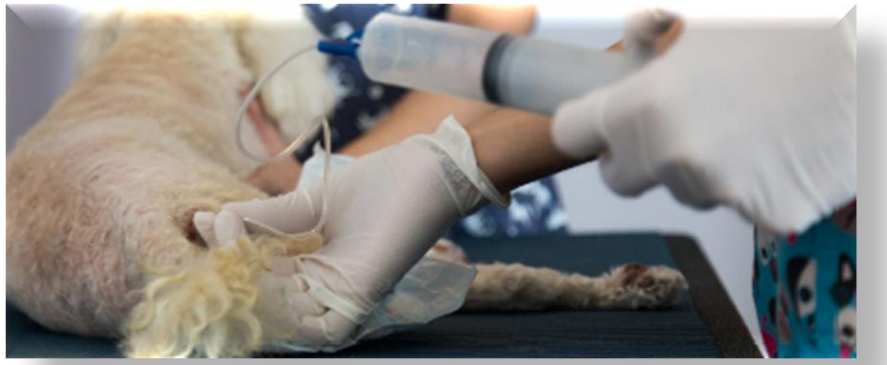

Ozonioterapia na cicatrização de feridas.

A UTILIZAÇÃO DA OZONIOTERAPIA NA MEDICINA VETERINÁRIA NO PROCESSO DE CICATRIZAÇÃO DE FERIDA ABERTA

Stephany Nascimento Oliveira, Higor Arnaldo Bianguli de Faria, Adriana Fernandes Correia Santos, Mônica Pinheiro de Magalhães, Jéssica Borghezi, Marcos Vinicius Mendes Silva

- **Métodos:** paciente veio para consulta (cão, fêmea, sem raça definida (SRD), adulta), apresentando severo edema em face, se estendendo para o pescoço e lateral esquerda. Paciente ficou internada e no primeiro dia o edema fistulou, gerando saída de grande quantidade de secreção sero-sanguinolenta. Foi usado antibiótico devido à grande quantidade da secreção e infecção. Foi usada também Benzilpenicilina G Benzatina 40000 UI/Kg IM associada a Benzilpenicilina G Procaína 20000 UI/Kg IM a cada 48hrs, e anti-inflamatório (Piroxicam 0,3mg/Kg a cada 48hrs), por um período de 6 dias, totalizando 3 aplicações. Além disso, como técnica de ozonioterapia, desde o primeiro dia, utilizou-se curativos diários com Óleo de Girassol Ozonizado diretamente na lesão, cobrindo com gaze e fazendo bandagem de atadura. Optou-se também desde o primeiro dia, Bagging de Ozônio 1x semana com volume de 15mcg/ml durante 30 minutos, após a ferida ser higienizada e umedecida com soro fisiológico ozonizado na potência de 47mcg/ml por 5 min.

- **Resultados**: pós 6 dias de medicação alopática como descrito acima, optou-se então pelo uso apenas da Ozonioterapia (Bagging) e uso local através do óleo de girassol ozonizado e soro fisiológico, também ozonizado, resultando numa cicatrização em apenas 30 dias.

- **Conclusão:** observou-se que a ozonioterapia é uma ótima alternativa na veterinária para a cicatrização de ferida aberta podendo ser comprovado a eficácia do mesmo, como demonstrado no relato mencionado.

Artigo

TERAPIA COM OZÔNIO E LASER DE BAIXA POTÊNCIA NA CICATRIZAÇÃO POR SEGUNDA INTENÇÃO DE FERIDA CUTÂNEA EM EQUINOS

Kassyanno César Souza Marques
Orientador: Prof. Dr. Antônio Raphael Teixeira Neto

- Equino, macho, adulto e da raça Campolina, atendido no hospital UNB após histórico e trauma e apresentando aumento de volume na região ventral do tórax direito.
- Foi realizado primeiro atendimento e como suspeita clinica um abcesso de origem traumática, e possível fratura em costela na região afetada.

Artigo

FIGURA 2 – Aumento de volume na região ventral do tórax direito. Fonte: HVet- Unb.

- Abcesso puncionado e conteúdo enviado para analise.
- Antb, antinflamatório e analgésico.
- Após 7 dias de tratamento optou se por retirar o abcesso, através de procedimento cirúrgico.
- Porção mais profunda do abcesso aderido a musculatura.

Artigo

FIGURA 3 – Abscesso perfurado, drenando pus. Fonte: HVet- Unb.

- Foi colocada uma sonda fenestrada e suturada juntamente com a pele, para posterior limpeza da região e drenagem de conteúdo.
- Corticóide, analgésico, Xilazina, Ceftiofur e Fenilbultazona por 3 dias.
- Curativo: limpeza do dreno com gentamicina, três seringas de 20ml e bupivacaína, 20ml. Após isso, aplicação de pomada antimicrobiana a base de digluconato de clorexidina na ferida – feito por 5 dias consecultivos.
- Dificuldade de limpeza da sonda pela quantidade de pus e intenso edema.
- Foi retirado a sutura e institui- se o fechamento da ferida por segunda intenção.

Artigo

FIGURA 4 – Gerador de Ozônio e Cilindro de Oxigênio. Fonte: Cedida por Manoela Marques Alves Velho.

FIGURA 6 – Aplicação tópica do Ringuer Ozonizado através de Equipo e Luvas de Vinil. Fonte: Cedida por Manoela Marques Alves Velho.

- O curativo passou a ser feito através da limpeza com polivinil pirrolidona Iodo diluído em 1 L de solução fisiológicaNaCl 0,9%, açúcar, pomada cicatrizante, e repelente ao redor, BID.
- Associação de Ozonioterapia e Laser de baixa frequência. Ao todo foram realizadas 6 sessões de ambas as terapias.
- Ozônio aplicado por 4 formas no animal: lavagem da ferida com Ringer lactato ozonizado, insuflação retal, auto hemoterapia menor ozonizada e óleo de girassol ozonizado visando atuação tópica da ferida.

Artigo

FIGURA 10– Aplicação de Laser de Baixa Potência sob a Ferida. Fonte: Cedida por Manoela Marques Alves Velho.

- Foi instituída a Laser terapia de Baixa Intensidade na ferida. (Laser Classe IV)
- 3J nas três primeiras sessões por conta da área necrosada e 2J nas demais.
- Após a quinta sessão a ferida já apresentava retração, com 15 cm de comprimento e 5 cm de largura.

Artigo

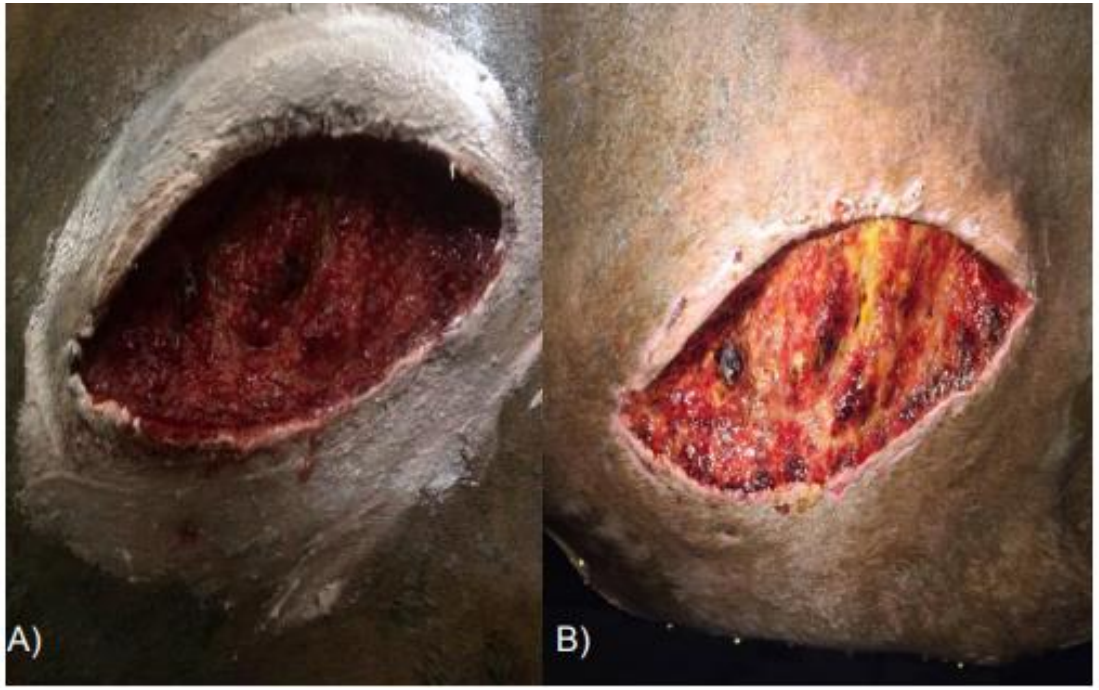

Artigo

CASOS CLINICOS

- FLORA - FELINO SRD , 5 ANOS.

- Ficou fora de casa durante 5 dias.
- Lesão necrótica após mordida.
- Aplicação de laser com 4J nas quatro
- Primeiras sessões e 2J nas ultimas.
- Óleo ozonizado tópico.
- 8 sessões: paciente se manteve internado.
- Terapia realizada todos os 8 dias consecutivos

CASOS CLINICOS

- JHONNI– CANINO SRD, 5 anos.

- Resgatado com lesão parcial de plexo braquial (não se sabe a quanto tempo.)
- Ferida ocasionada por arrastar a pata no chão.
- Laserterapia ao redor da ferida (4J)
- Fototerapia 300Hz – 30 min
- Ozonioterapia: bagging e óleo ozonizado.
- 5 sessões: paciente vinha 3 vezes na semana com espaçamento de um dia entre cada sessão.

CASOS CLINICOS

- PHEEBE– CANINO SRD, 7 anos.

- P.O de TPLO com deiscência de pontos.
- Tutora tratando com Vetaglos á 7 dias.
- Laserterapia ao redor da lesão (3J)
- Ozonioterapia: bagging e óleo ozonizado.
- 5 sessões: duas sessões por semana, com espaçamento de um dia entre as sessões.
- Curativo trocado todos os dias em casa: óleo ozonizado e babosa.

CASOS CLINICOS

- GAMORA– MALTÊS, 1 anos.

- Fratura em terço proximal de tíbia.
- Durante os primeiros 10 dias foi indicado tala para estabilização da fratura. Um mês após a estabilização foi feito outro RX e notou um aumento da linha de fratura, indicado cirurgia porem a tutora se negou.
- Realizou a troca da tala em outra clinica, aconteceu um garroteio e feridas na pata. RX demonstrou reabsorção óssea por provável osteomielite.
- Ozonioterapia: inflação retal, aplicação de gás perilesional, óleo ozonizado.
- Laserterapia ao redor da lesão (2J)
- Fototerapia (300Hz)
- 10 sessões: duas por semana, com espaçamento de um dia entre as sessões.

CASOS CLINICOS

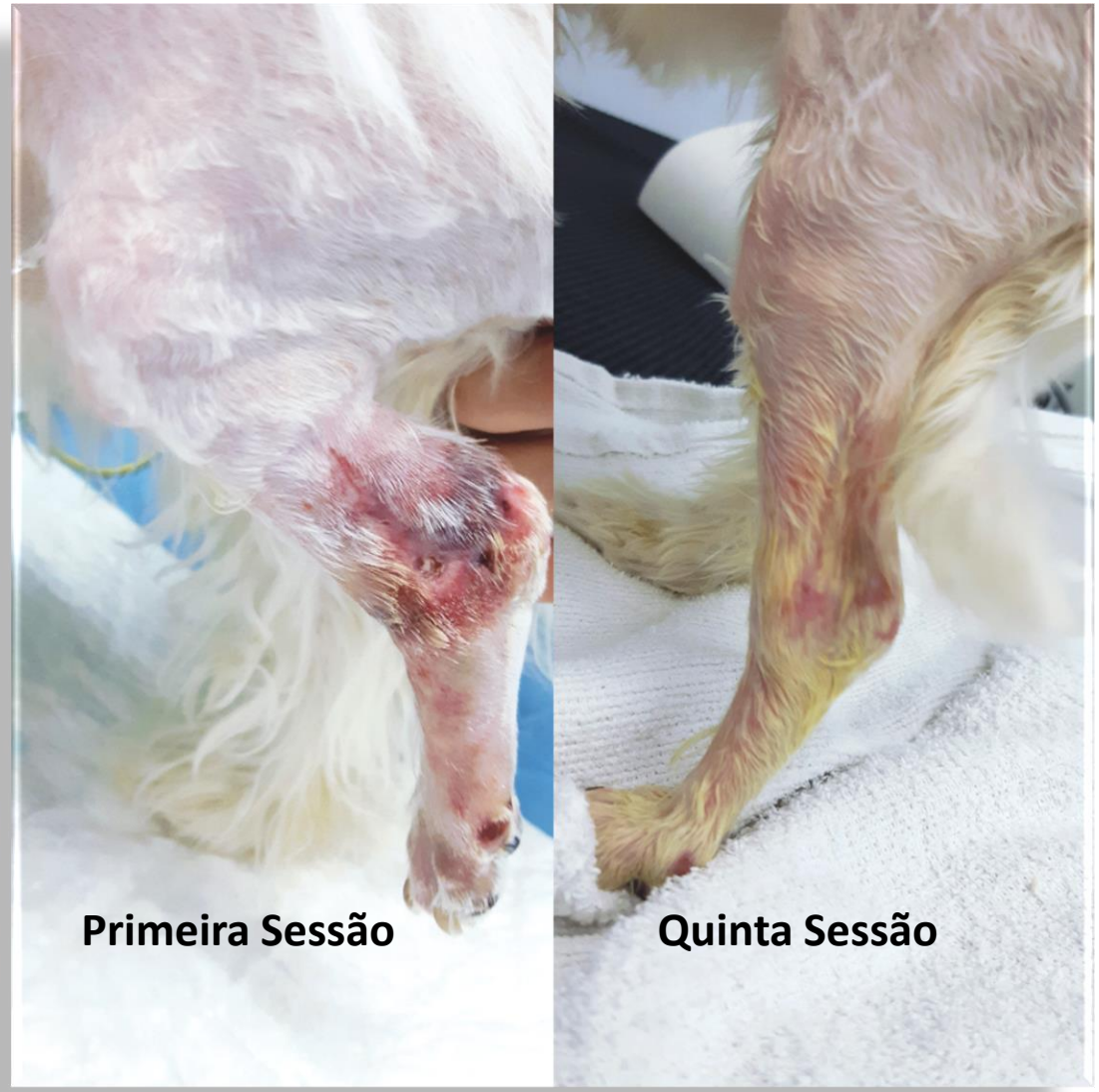

CASOS CLINICOS

CASOS CLINICOS

- FLORA– CANINO SRD, 5 ANOS.

- Automutilação em p.o de amputação.
- Ozonioterapia: inflação retal
- Laserterapia ao redor da lesão (5J)
- Fototerapia (300Hz)
- Curativo trocado todos os dias e aplicado pomada IRUXOI.
- 8 sessões: duas por semana, com espaçamento de um dia entre as sessões

CASOS CLINICOS

- SISSI– LABRADOR, 8 ANOS.

- Lesão por uma dermatite úmida mau cuidada.
- Estava em tratamento há um mês com ANTB via oral e CREMA 6 A local.
- Ozonioterapia: cupping local, inflação retal e óleo ozonizado local.
- Fototerapia (300Hz)
- Limpeza da ferida era realizada todos os dias.
- 5 sessões: duas por semana, com espaçamento de um dia entre as sessões.

CASOS CLINICOS

- AMORA – FELINA SRD, 7 ANOS.

- Retirada de tumor e eletroquimioterapia local.
- Após o tratamento ferida não cicatrizava.
- Ozonioterapia: cupping local, inflação retal e óleo ozonizado local.
- Limpeza da ferida era realizada todos os dias.
- 15 sessões. sessões: duas por semana, com espaçamento de um dia entre as sessões.

CASOS CLINICOS

- ANTONIO – CANINO SRD, 5ANOS.

- Ferida foi ocasionada após atropelamento por moto.
- Laserterapia local (5J)
- Fototerapia (300Hz)
- Ozonioterapia: bagging local e inflação local.
- Limpeza da ferida era realizada todos os dias: fitofix local.
- 4 sessões: duas sessões por semana.

CASOS CLINICOS

- VITÓRIA – FELINA SRD, 5 ANOS.

- Ferida foi ocasionada por agende químico (ácido).
- Resgatada há 3 meses. Foi realizado tratamento tópico e acupuntura com outra colega.
- Apresentava muita dor.
- Laserterapia local (5J)
- Fototerapia (300Hz)
- Ozonioterapia: bagging local.
- Limpeza da ferida era realizada todos os dias: babosa, óleo ozonizado.
- 15 sessões: duas sessões por semana.
- Animal faleceu.

CASOS CLINICOS

CASOS CLINICOS

CASOS CLINICOS

- LAIKA – CANINO SRD, 5ANOS.

- Paciente teve a vesícula biliar rompida com comprometimento de alça intestinal devido aos ácidos biliares. Foi operada e após a cirurgia leve necrose tecidual e decência de pontos. Estava sendo tratada há duas semanas.
- Laserterapia local (5J)
- Fototerapia (300Hz)
- Ozonioterapia: bagging local e óleo ozonizado para debridar o tecido necrosado.
- Limpeza da ferida era realizada todos os dias, primeiros 5 dias só óleo ozonizado. Fitofix e óleo de ozônio.
- 8 sessões: duas sessões por semana.

CASOS CLINICOS

CASOS CLINICOS

- BELLA – YORK SHIRE, 4 ANOS.

- Paciente foi atropelada com fratura.
- Laserterapia local (5J)
- Fototerapia (300Hz)
- Ozonioterapia: óleo ozonizado para debridar o tecido necrosado e inflação retal.
- Limpeza da ferida era realizada todos os dias, primeiros 5 dias só óleo ozonizado.
- 12 sessões: duas sessões por semana.

CASOS CLINICOS

- **SOFIE – CANINO SRD, 3 MESES.**

- Paciente foi resgatada após ter sido atropelada. Foi realizado estabilização da fratura com placa bloqueada e cirurgia reconstrutiva.
- Chegou ate a terapia após ficar um mês internada
- Laserterapia local (5J)
- Fototerapia (300Hz)
- Ozonioterapia: bagging.
- Limpeza da ferida era realizada a cada 48 hrs e troca do hidrocoloide local e pomada IRUXOL tópica.
- Já foram realizadas 12 sessões. Paciente ainda em tratamento.

CASOS CLINICOS

DÚVIDAS??

OBRIGADA !

@vetbeatrizfava

(11) 99906-5055

vetbeatrizfava@gmail.com