Displasia coxofemoral

M.V. Miriam Caramico

- Pós-Graduada em Clínica médica de pequenos animais pela UMESP
- Pós Graduada em Fisioterapia pela UNIP
- Formação em Neurologia pelo Curso Extensivo teórico e prático do Prof. Ronaldo Casimiro da Costa
- Responsável técnico pela unidade leste da Fisio Care Pet
- Diretora de cursos e estágios da Fisio Care Pet
- Canine Certified Rehabilitation Practice – UNIVERSITY OF TENNESSEE– USA
- Mestre pelo departamento de anatomia FMZV USP

SINAIS CLÍNICOS

- Dificuldade em sentar e levantar
- Intolerância ao exercício
- Músculos fracamente desenvolvidos
- Podemos encontrar uma subluxação ou deslocamento
- Dor na extensão, abdução de rotação externa
- Claudicação normalmente bilateral, “bunny hopping”
- Dor na extensão da articulação

DIAGNOSTICO FISIOTERÁPICO

- Contratura de pectíneo
- Hipotrofia de glúteos, quadríceps, bíceps femorais
- Hiper flexão de Carpos
- Dor na coluna lombo-sacra e toracolombar
- Inflamação e Retração da Cápsula Articular
- Pressão intra-articular

TRATAMENTO FISIATRICO

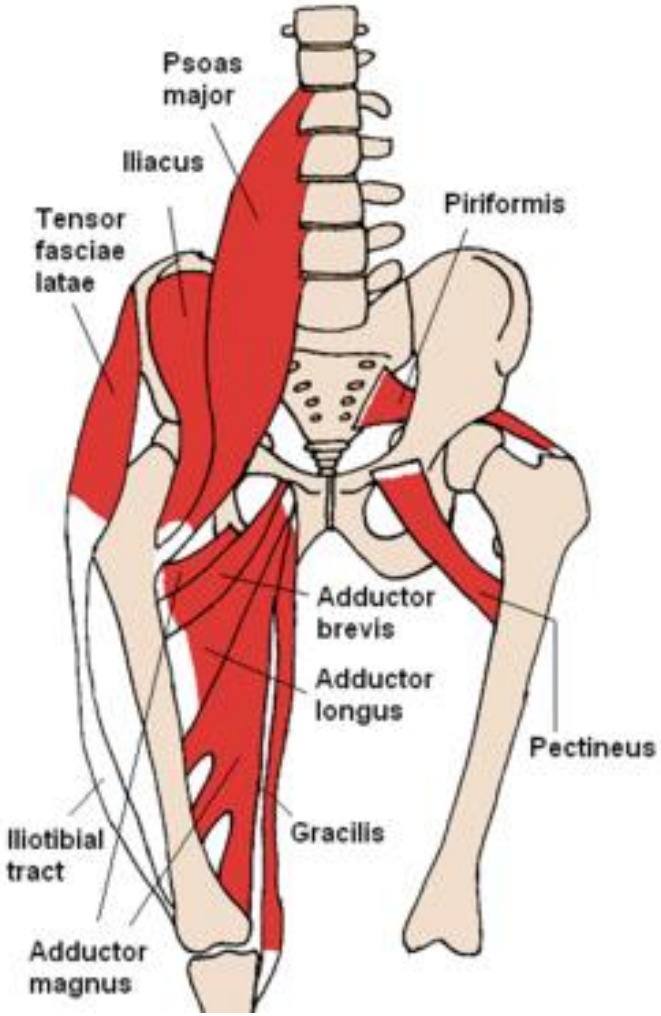

TRATAMENTO FISIATRICO



TRATAMENTO FISIATRICO

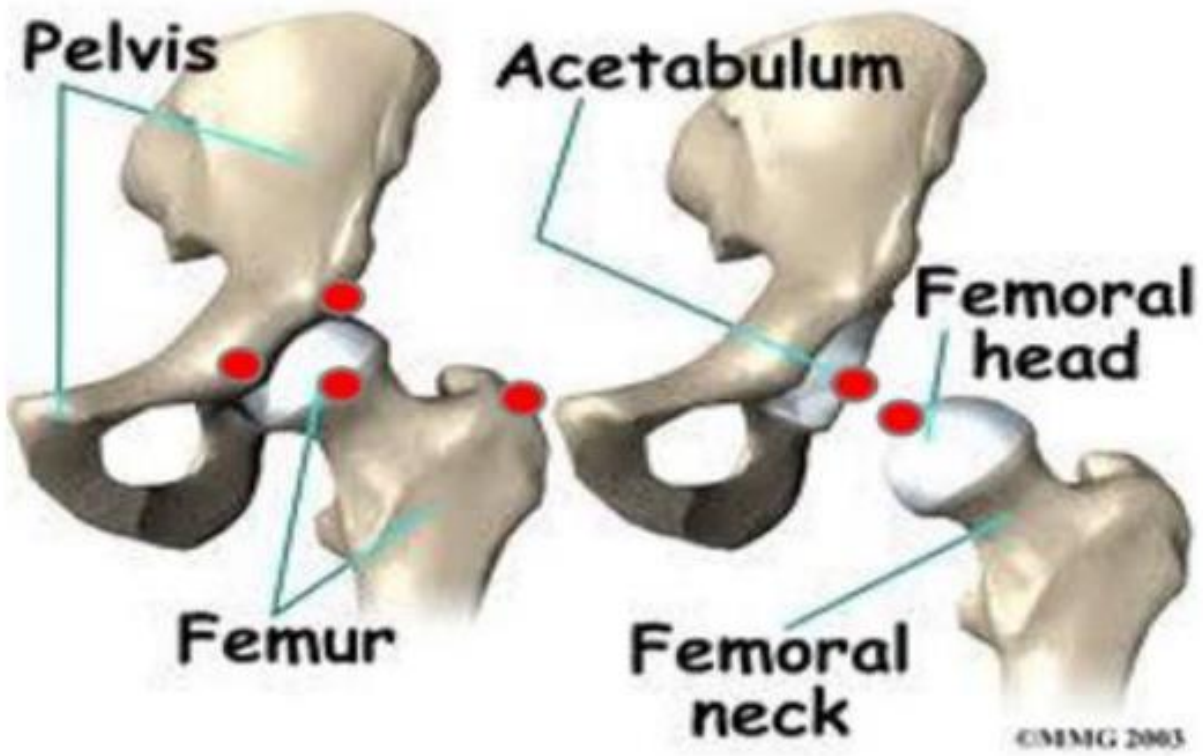

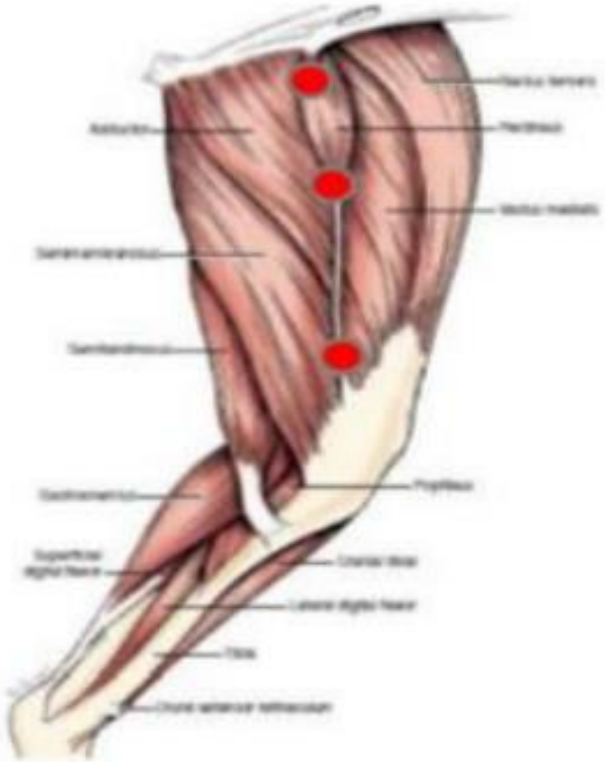

TRATAMENTO FISIATRICO

TRATAMENTO FISIATRICO

TRATAMENTO FISIATRICO

TRATAMENTO FISIATRICO

TRATAMENTO FISIATRICO

TRATAMENTO FISIATRICO



CASO CLÍNICO 2017

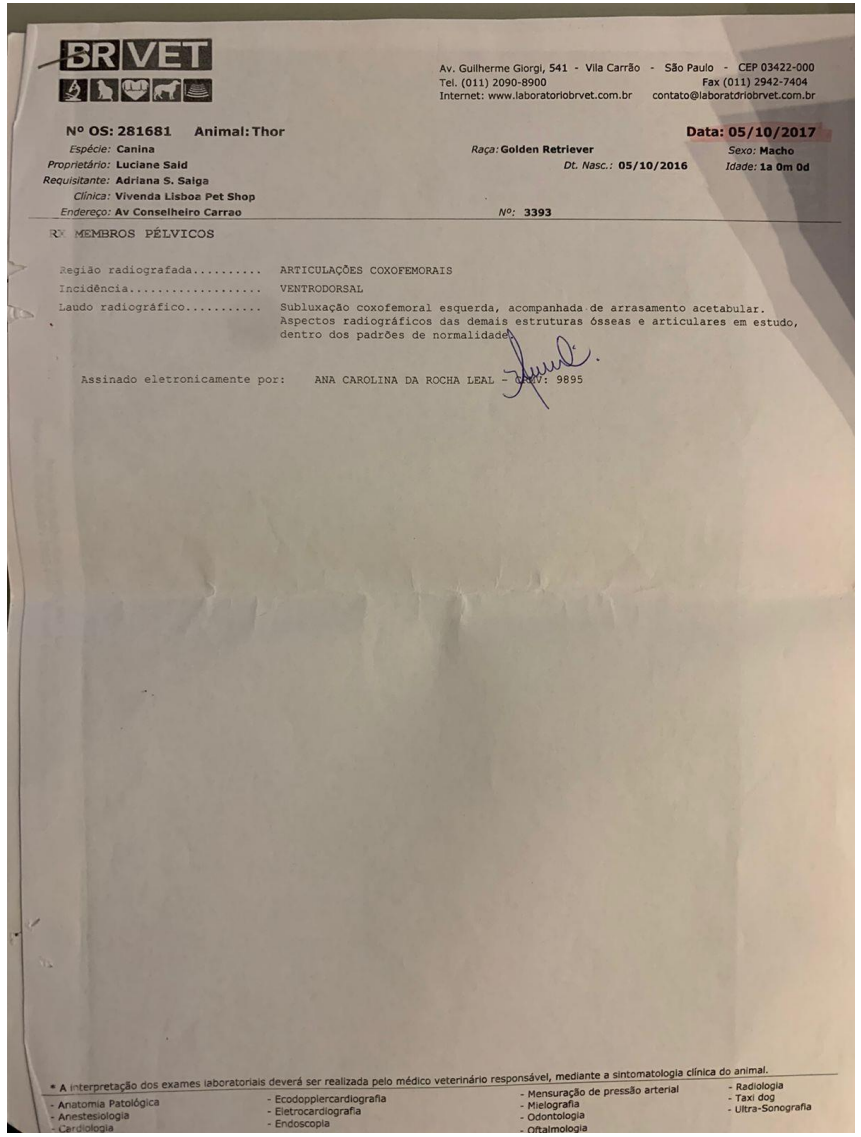

BR VET

Av. Guilherme Giorgi, 541 - Vila Carrão - São Paulo - CEP 03422-000
Tel. (011) 2090-8900 Fax (011) 2942-7404
Internet: www.laboratoriobrvet.com.br contato@laboratdriobrvet.com.br

Nº OS: 281681 **Animal: Thor** **Data: 05/10/2017**

Espécie: **Canina** *Raça:* **Golden Retriever** *Sexo:* **Macho**
Proprietário: **Luciane Said** *Dt. Nasc.:* **05/10/2016** *Idade:* **1a 0m 0d**
Requisitante: **Adriana S. Saiga**
Clínica: **Vivenda Lisboa Pet Shop**
Endereço: **Av Conselheiro Carrao** *Nº:* **3393**

RX MEMBROS PÉLVICOS

Região radiografada..... ARTICULAÇÕES COXOFEMORAIS
Incidência..... VENTRODORSAL
Laudo radiográfico..... Subluxação coxofemoral esquerda, acompanhada de arrasamento acetabular. Aspectos radiográficos das demais estruturas ósseas e articulares em estudo, dentro dos padrões de normalidade.

Assinado eletronicamente por: ANA CAROLINA DA ROCHA LEAL - CRMV: 9895

* A interpretação dos exames laboratoriais deverá ser realizada pelo médico veterinário responsável, mediante a sintomatologia clínica do animal.

- Anatomia Patológica
- Anestesiologia
- Cardiologia
- Ecodopplercardiografia
- Eletrocardiografia
- Endoscopia
- Mensuração de pressão arterial
- Mielografia
- Odontologia
- Oftalmologia
- Radiologia
- Taxi dog
- Ultra-Sonografia

CASO CLÍNICO

CASO CLÍNICO



CASO CLÍNICO

CASO CLÍNICO



CASO CLÍNICO

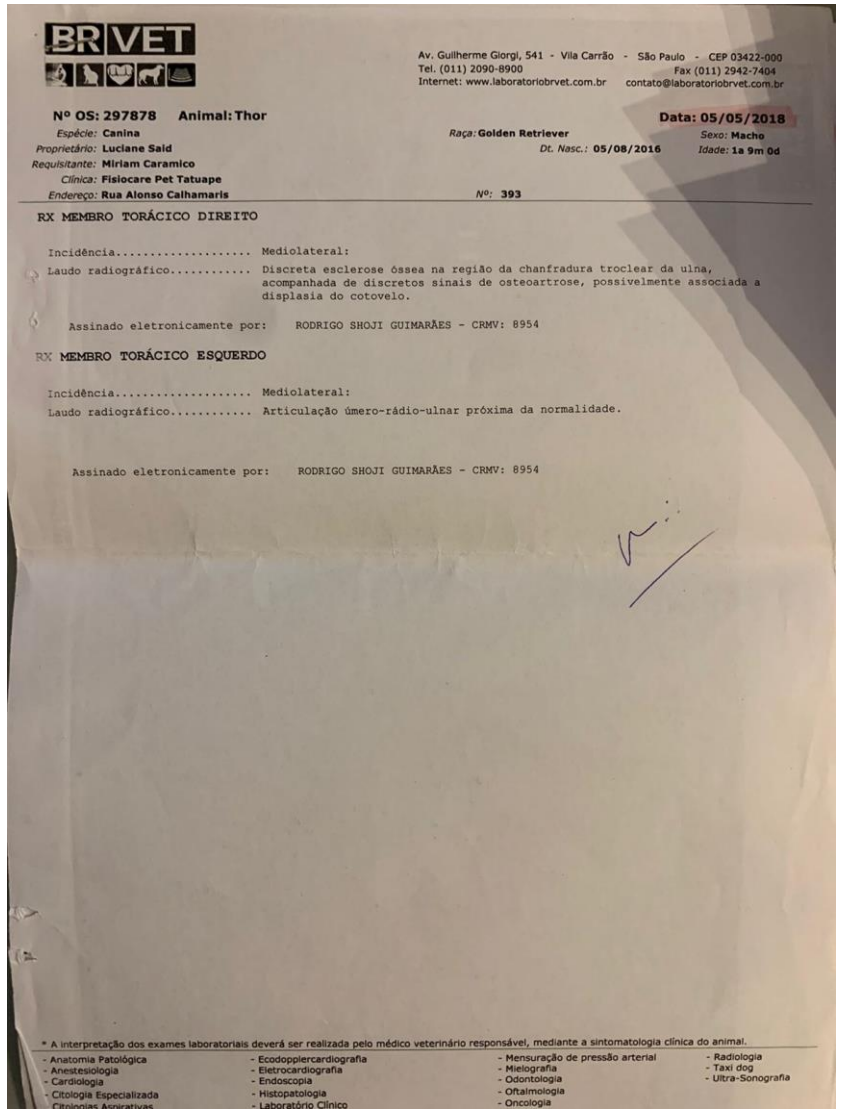

BR VET

Av. Guilherme Giorgi, 541 - Vila Carrão - São Paulo - CEP 03422-000
Tel. (011) 2090-8900 Fax (011) 2942-7404
Internet: www.laboratoriobrvet.com.br contato@laboratoriobrvet.com.br

Nº OS: 297878 **Animal: Thor** **Data: 05/05/2018**

Espécie: **Canina** *Raça:* **Golden Retriever** *Sexo:* **Macho**
Proprietário: **Luciane Said** *Dt. Nasc.:* **05/08/2016** *Idade:* **1a 9m 0d**
Requisitante: **Miriam Caramico**
Clínica: **Fisiocare Pet Tatuape**
Endereço: **Rua Alonso Calhamaris** *Nº:* **393**

RX MEMBRO TORÁCICO DIREITO

Incidência..... Mediolateral:
Laudo radiográfico..... Discreta esclerose óssea na região da chanfradura troclear da ulna, acompanhada de discretos sinais de osteoartrose, possivelmente associada a displasia do cotovelo.

Assinado eletronicamente por: RODRIGO SHOJI GUIMARÃES - CRMV: 8954

RX MEMBRO TORÁCICO ESQUERDO

Incidência..... Mediolateral:
Laudo radiográfico..... Articulação úmero-rádio-ulnar próxima da normalidade.

Assinado eletronicamente por: RODRIGO SHOJI GUIMARÃES - CRMV: 8954

* A interpretação dos exames laboratoriais deverá ser realizada pelo médico veterinário responsável, mediante a sintomatologia clínica do animal.

- Anatomia Patológica
- Anestesiologia
- Cardiologia
- Citologia Especializada
- Citologias Agropecuárias
- Ecodopplercardiografia
- Eletrocardiografia
- Endoscopia
- Histopatologia
- Laboratório Clínico
- Mensuração de pressão arterial
- Mielografia
- Odontologia
- Oftalmologia
- Oncologia
- Radiologia
- Taxi dog
- Ultra-Sonografia

CASO CLÍNICO

2020 CASO CLÍNICO

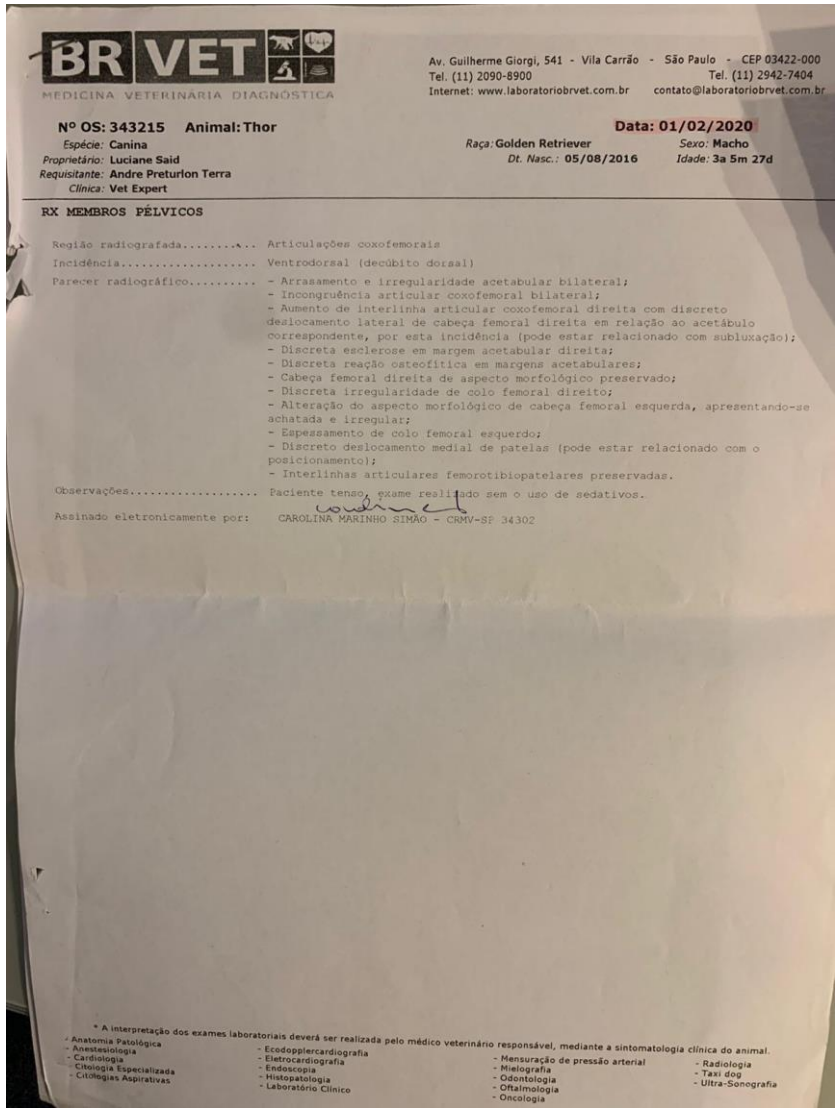

BR VET
MEDICINA VETERINÁRIA DIAGNÓSTICA

Av. Guilherme Giorgi, 541 - Vila Carrão - São Paulo - CEP 03422-000
Tel. (11) 2090-8900 Tel. (11) 2942-7404
Internet: www.laboratoriobrvet.com.br contato@laboratoriobrvet.com.br

Nº OS: 343215 Animal: Thor **Data: 01/02/2020**

Espécie: Canina
Proprietário: Luciane Said
Requisitante: Andre Preturlon Terra
Clínica: Vet Expert
Raça: Golden Retriever
Dt. Nasc.: 05/08/2016
Sexo: Macho
Idade: 3a 5m 27d

RX MEMBROS PÉLVICOS

Região radiografada..... Articulações coxofemorais
Incidência..... Ventrodorsal (decúbito dorsal)
Parecer radiográfico..... - Arrasamento e irregularidade acetabular bilateral;
- Incongruência articular coxofemoral bilateral;
- Aumento de interlinha articular coxofemoral direita com discreto deslocamento lateral de cabeça femoral direita em relação ao acetábulo correspondente, por esta incidência (pode estar relacionado com subluxação);
- Discreta esclerose em margem acetabular direita;
- Discreta reação osteofítica em margens acetabulares;
- Cabeça femoral direita de aspecto morfológico preservado;
- Discreta irregularidade de colo femoral direito;
- Alteração do aspecto morfológico de cabeça femoral esquerda, apresentando-se achatada e irregular;
- Espessamento de colo femoral esquerdo;
- Discreto deslocamento medial de patelas (pode estar relacionado com o posicionamento);
- Interlinhas articulares femorotibiopatelares preservadas.
Observações..... Paciente tenso, exame realizado sem o uso de sedativos.
Assinado eletronicamente por: CAROLINA MARINHO SIMÃO - CRMV-SP 34302

* A interpretação dos exames laboratoriais deverá ser realizada pelo médico veterinário responsável, mediante a sintomatologia clínica do animal.

- Anatomia Patológica
- Anestesiologia
- Cardiologia
- Citologia Especializada
- Citologias Aspirativas
- Ecodopplercardiografia
- Eletrocardiografia
- Endoscopia
- Histopatologia
- Laboratório Clínico
- Mensuração de pressão arterial
- Mielografia
- Odontologia
- Oftalmologia
- Oncologia
- Radiologia
- Taxi dog
- Ultra-Sonografia

CASO CLÍNICO

Não é o Thor, mas ele realizou também a hidro em aclive

CASO CLÍNICO



CASO CLÍNICO

CASO CLÍNICO

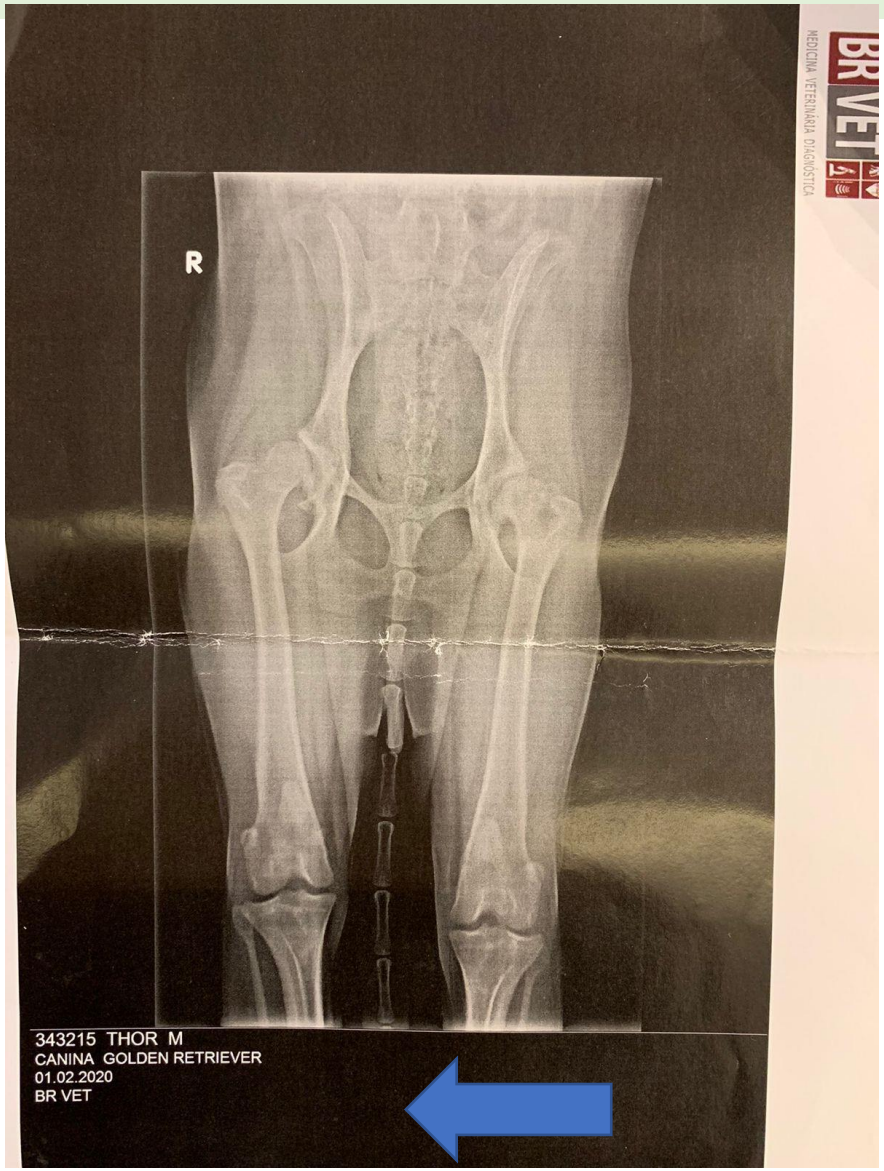

- Devemos submete-lo a cirurgia?
- O que mais fariam ?