FisioCare pet
centro de reabilitação animal
www.fisiocarepet.com.br

REABILITAÇÃO EM FRATURAS

M.V CAMILA RUGERI CHINELATTO

COMPOSIÇÃO ÓSSEA

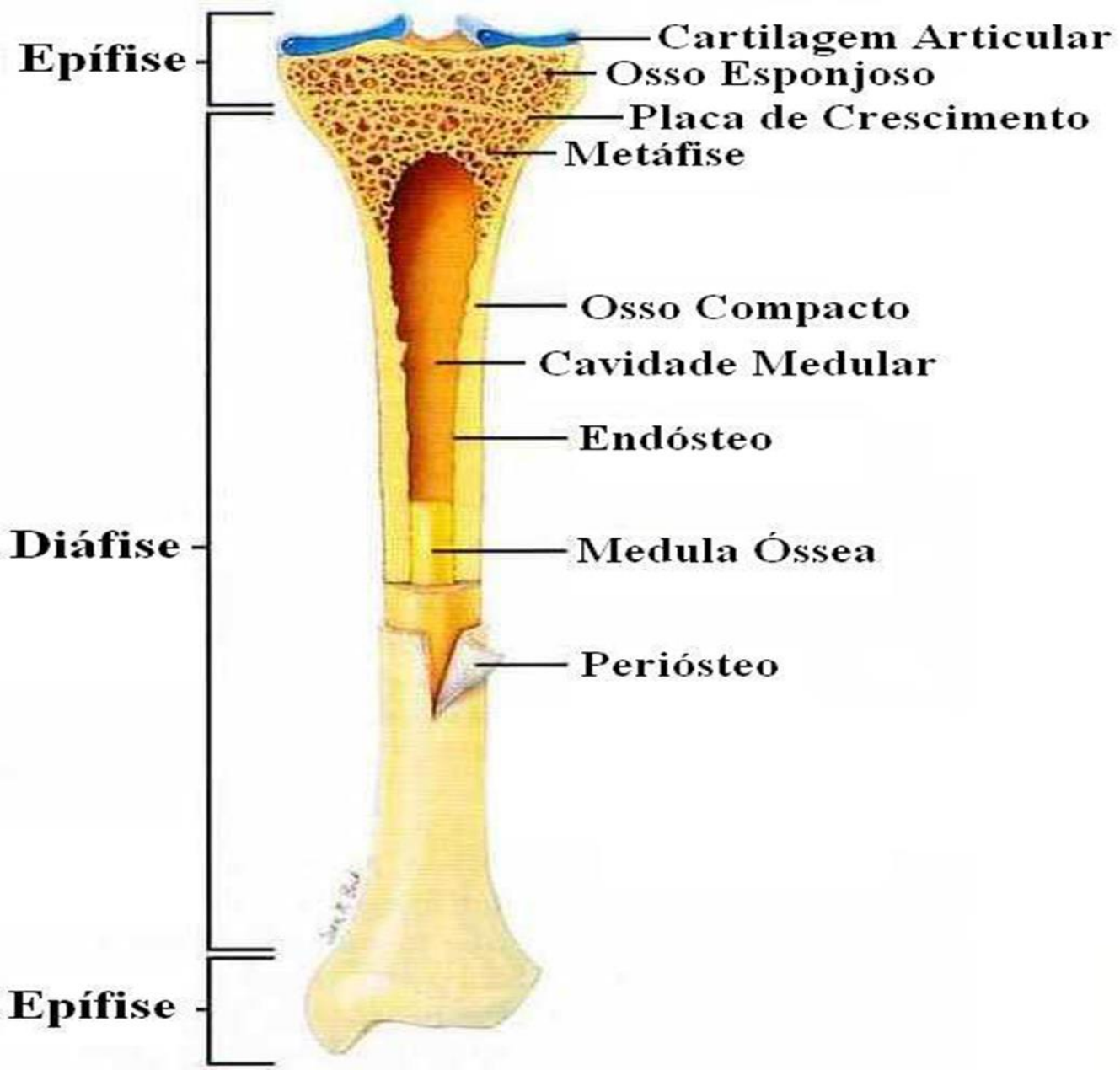

FisioCare pet
centro de reabilitação animal
www.fisiocarepet.com.br

FisioCare pet
centro de reabilitação animal
www.fisiocarepet.com.br

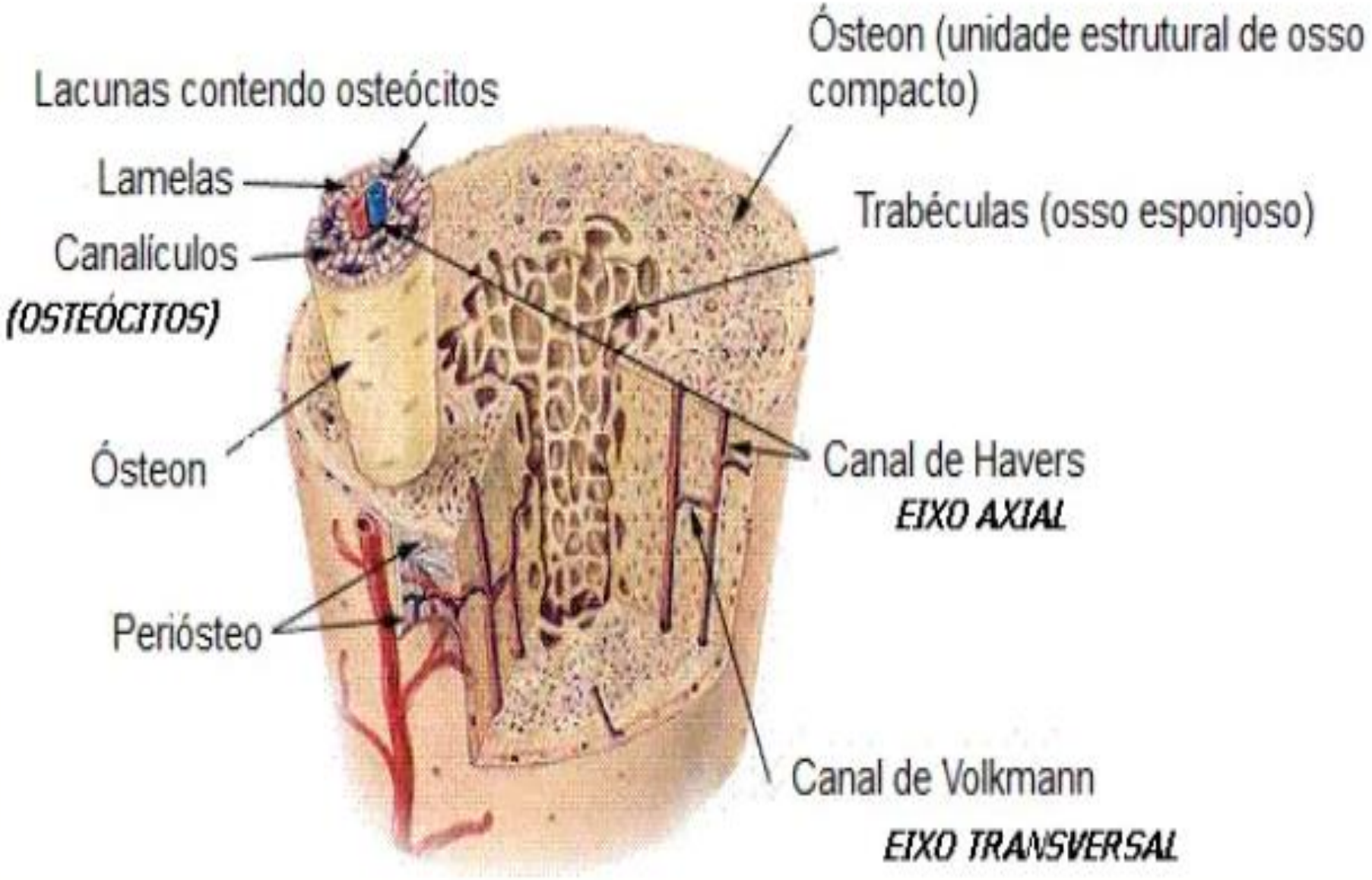

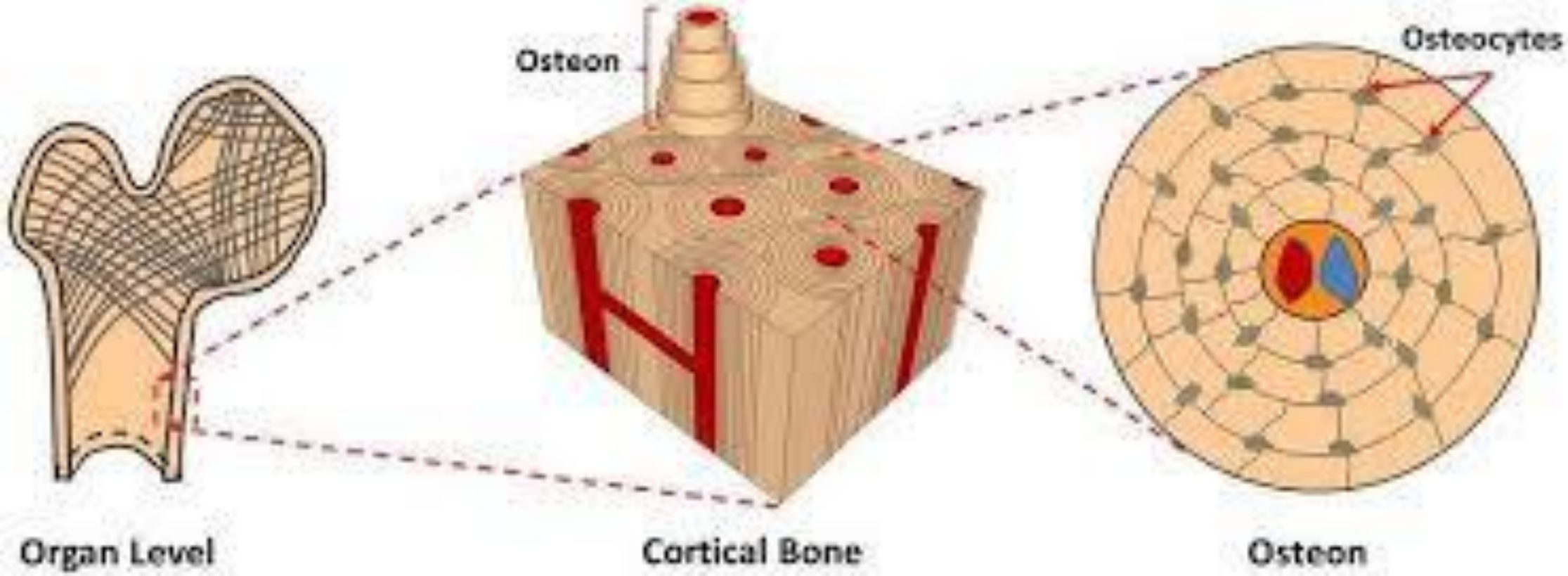
Osteon
Osteocytes
Organ Level
Cortical Bone
Osteon

MATRIZ EXTRACELULAR

INORGÂNICOS 65%

FÓSFORO

CÁLCIO

BICARBONATO

MAGNÉSIO

POTASSIO

CITRATO

CRISTAIS DE HIDROXIAPATITA

RIGIDEZ

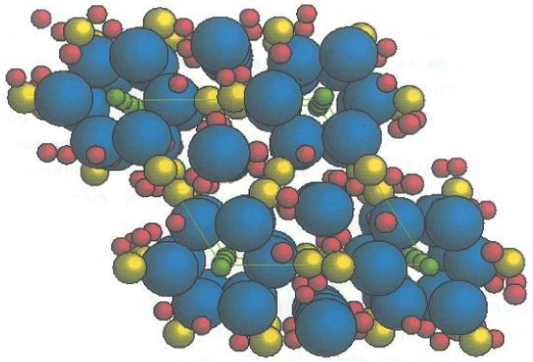

ORGÂNICOS 35%

COLÁGENO TIPO I

FLEXIBILIDADE ÓSSEA

MATRIZ ÓSSEA

CÉLULAS ESPECIALIZADAS

OSTEOCLASTOS

ABSORÇÃO ÓSSEA

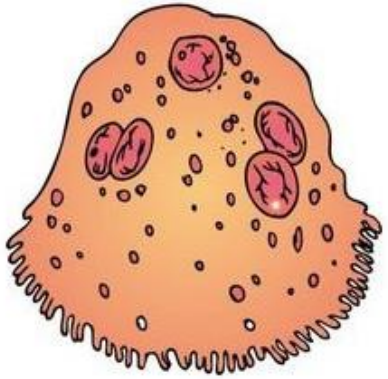

OSTEOBLASTOS

FORMAÇÃO ÓSSEA

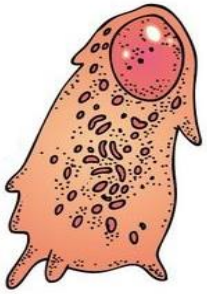

OSTEÓCITOS

CÉLULAS MADURAS DERIVADAS DOS OSTEBLASTOS

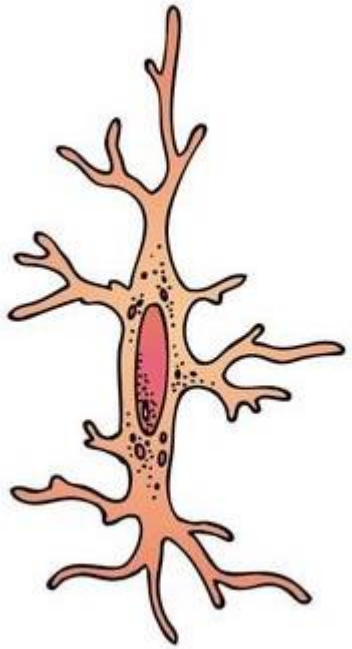

FisioCare pet
centro de reabilitação animal
www.fisiocarepet.com.br

FRATURA

PERDA PARCIAL E /OU COMPLETA DA CONTINUIDADE ÓSSEA

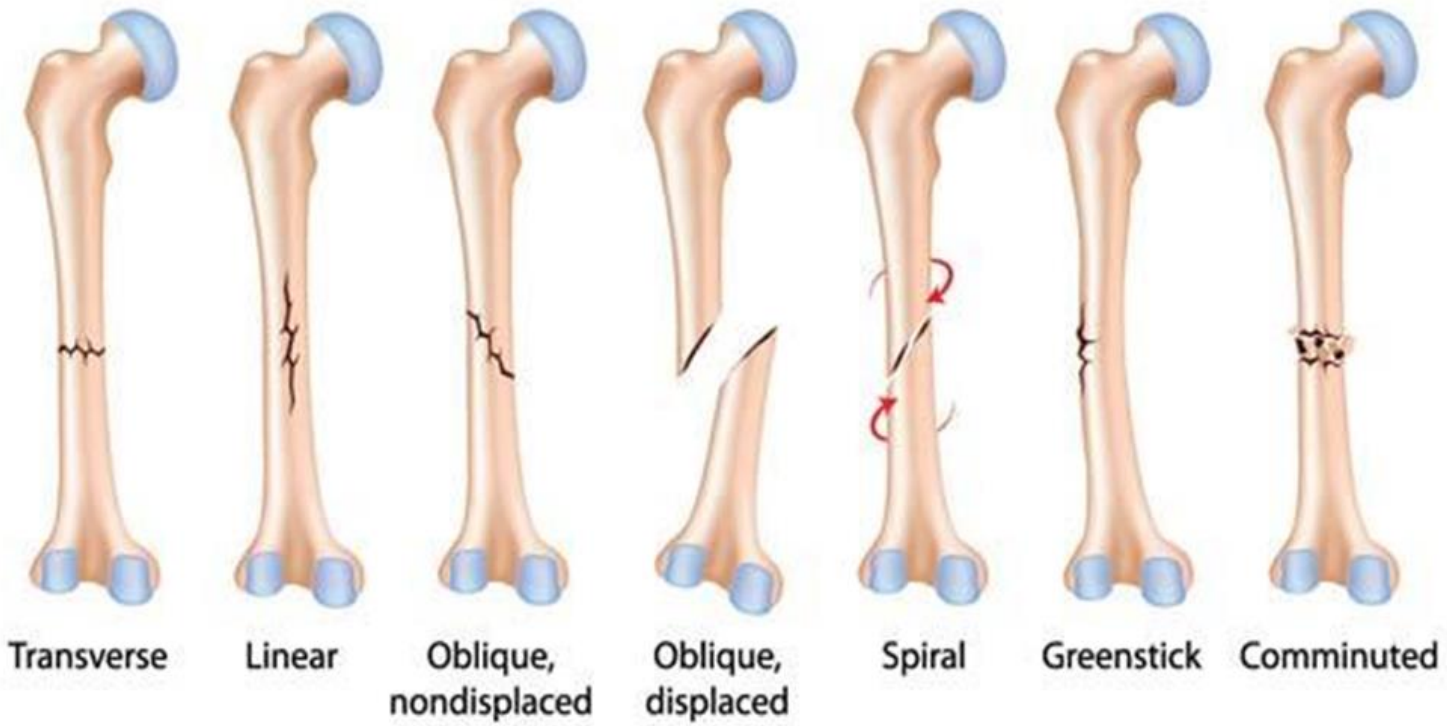

CONSOLIDAÇÃO ÓSSEA

CONSOLIDAÇÃO PRIMÁRIA

ENDOCONDRAL

NÃO FORMA CALO ÓSSEO

ESTABILIDADE ABSOSOLUTA

CONSOLIDAÇÃO SECUNDÁRIA

INTRAMEMBRANOSA

FORMA CALO ÓSSEO

ESTABILIDADE RELATIVA

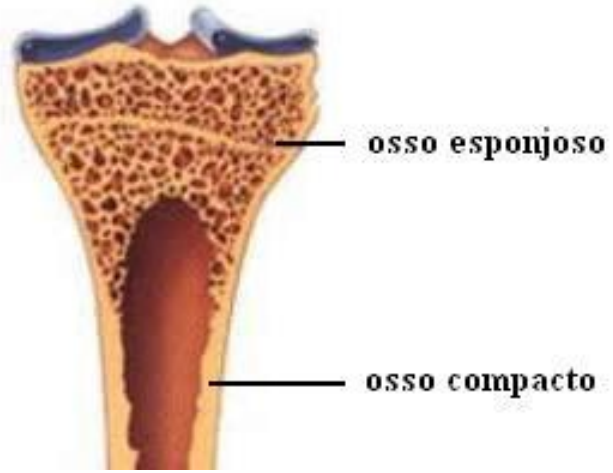

CONSOLIDAÇÃO ÓSSEA PRIMÁRIA

CONTATO DAS CORTICAIS → PROLIFERAÇÃO DOS CANAIS DE HAVERS → PROLIFERAÇÃO DE OSTEOCLASTOS

Que formarão Túneis Ósseos pelos quais seguirão os Capilares, Células Mesenquimatosas e os Osteoblastos

↓

PROCESSO DE REMODELAÇÃO HAVERSIANA → OSSO CORTICAL

Deposição e Reabsorção óssea

FisioCare pet
centro de reabilitação animal
www.fisiocarepet.com.br

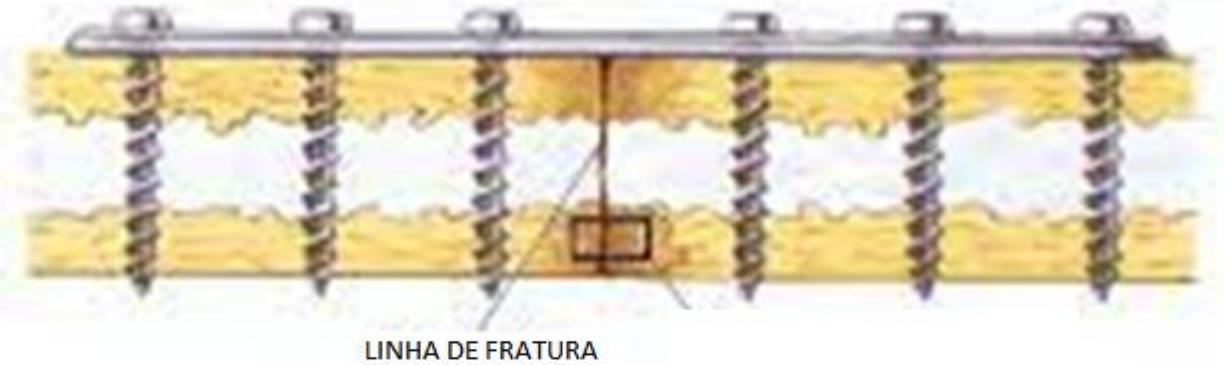

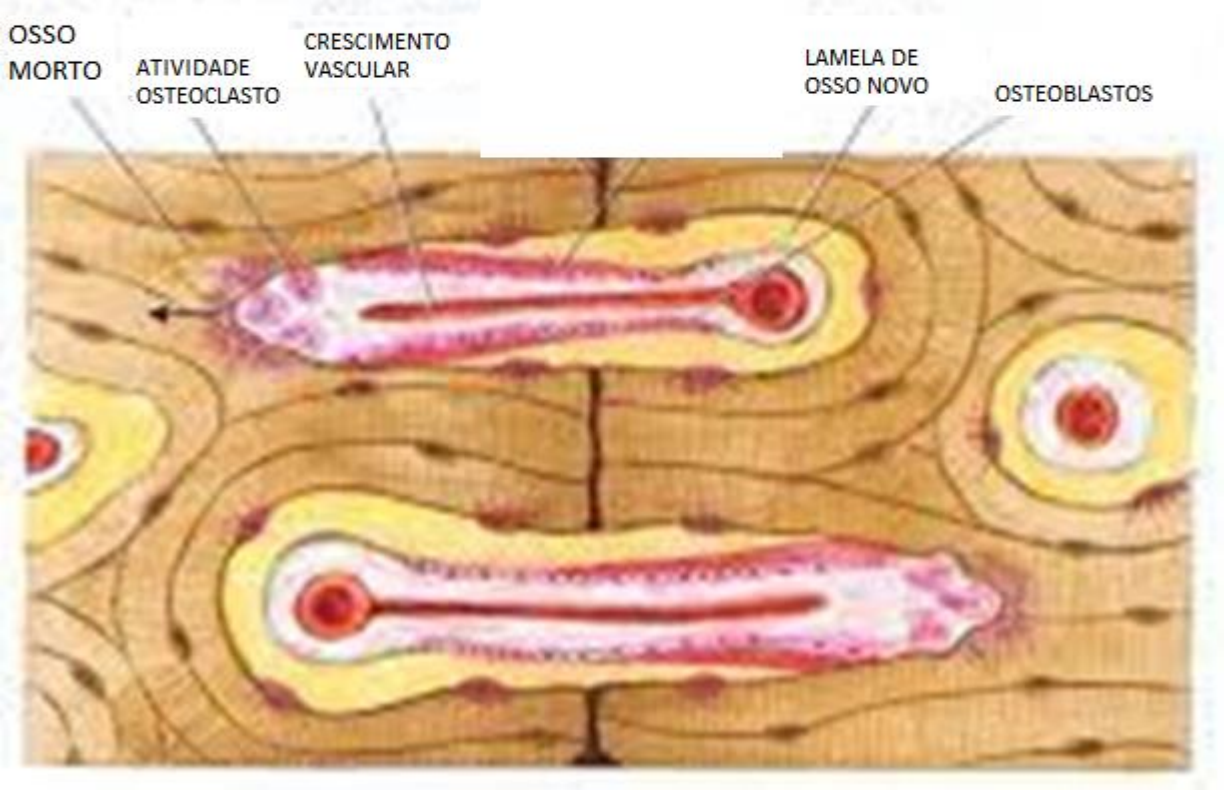

CONSOLIDAÇÃO ÓSSEA SECUNDÁRIA

2 semanas

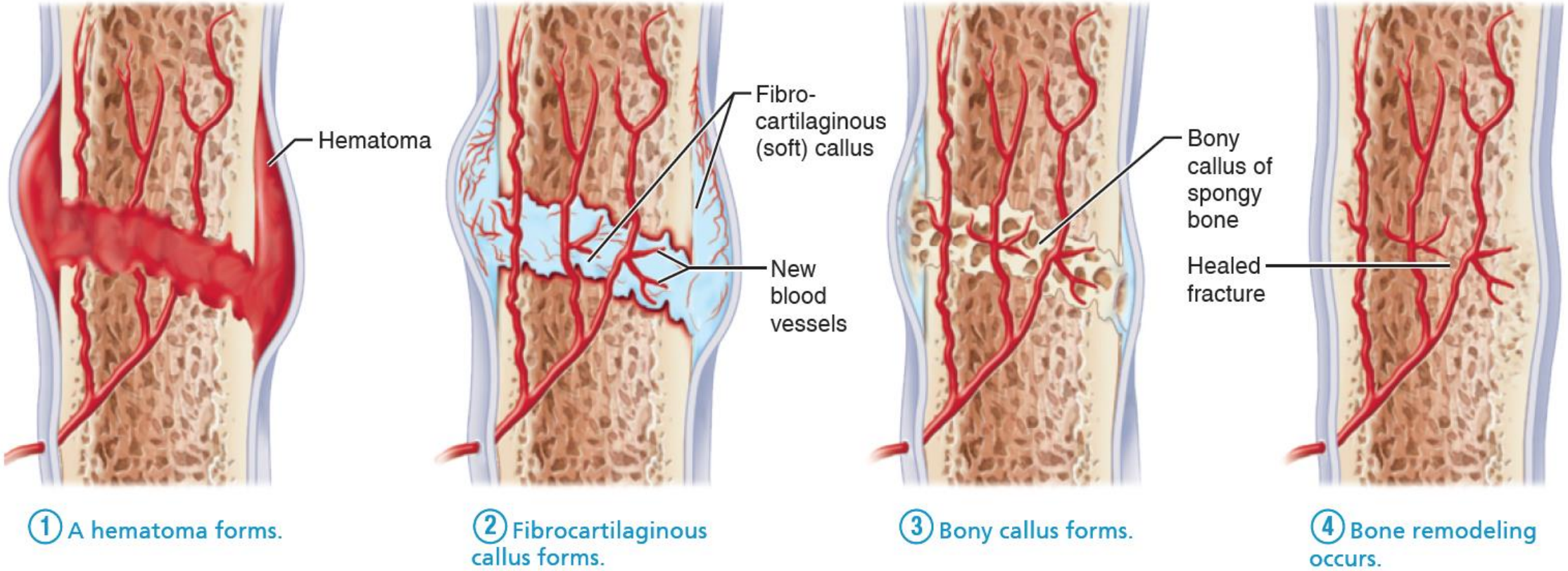

FisioCare pet
centro de reabilitação animal
www.fisiocarepet.com.br

TEMPO x INTENSIDADE

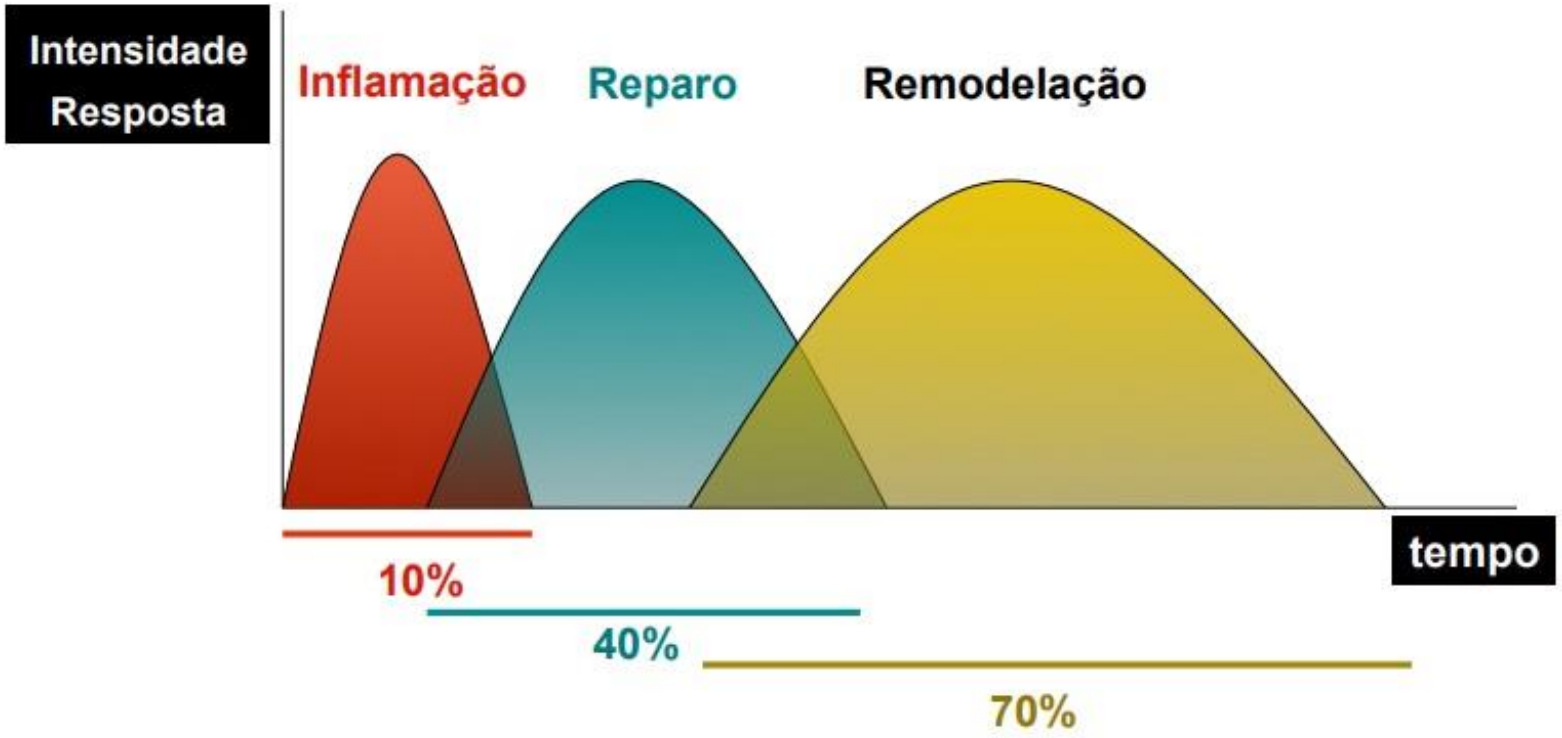

FisioCare pet
centro de reabilitação animal
www.fisiocarepet.com.br

	TIPO DE OSSO	LOCALIZAÇÃO	ESTABILIDADE	CALO ÓSSEO
CONSOLIDAÇÃO PRIMÁRIA	OSSO ESPONJOSO	METAFISÁRIA	INDEPENDENTE	AUSENTE
CONSOLIDAÇÃO PRIMÁRIA	OSSO CORTICAL	DIAFISÁRIA	ABSOLUTA	AUSENTE
CONSOLIDAÇÃO SECUNDÁRIA	OSSO CORTICAL	DIAFISÁRIA	RELATIVA	PRESENTE

FisioCare pet
centro de reabilitação animal
www.fisiocarepet.com.br

COMPLICAÇÕES

- **PSEUDOARTROSE**
  - Área não consolidada do osso tem movimentação como uma articulação
- **NÃO UNIÃO ÓSSEA**
  - A reparação óssea cessa, não apresenta progresso em seqüência de radiografias
- **UNIÃO RETARDADA**
  - Fratura que não apresentou completa reparação no tempo normalmente requerido pela posição e tipo da fratura

REABILITAÇÃO EM FRATURAS

Fatores que influenciam na reabilitação

- Tempo de inatividade / imobilização
- Idade
- Estado nutricional / Outras doenças
- Fixação e localização da fratura

FisioCare pet
centro de reabilitação animal
www.fisiocarepet.com.br

PONTOS A CONSIDERAR

- Tipo de implante (MIPO, Fixador externo...)
- Cães de pequeno porte (spitz alemão) : Grande incidência de fratura radio e ulna (cuidado com reabsorção óssea)
- Se houver piora no quadro > pedir novo RX (soltura do implante, rejeição, infecção...)
- Não esquecer que as osteotomias também passam pelo processo de consolidação óssea!

FisioCare pet
centro de reabilitação animal
www.fisiocarepet.com.br

SINTOMAS

- Impotência funcional do membro afetado
- Hipotrofia muscular
- Contratura / rigidez muscular
- Dor
- Claudicação

MODALIDADES DE FISIOTERAPIA

- Eletroterapia
  - Estimulação muscular
  - Analgesia
- LASER
- Campo Magnético
- Ultrassom
- Exercícios terapêuticos

EXERCÍCIOS TERAPÊUTICOS

COMO A CÉLULA ÓSSEA REAGE AO ESTÍMULO MECÂNICO?

- EFEITO PIEZOELÉTRICO

FisioCare pet
centro de reabilitação animal
www.fisiocarepet.com.br

EXERCÍCIOS TERAPÊUTICOS

- Paciente necessita de **retorno precoce à movimentação!!!**

RESPEITANDO TEMPO
FORÇA AXIAL CONTROLADA PRO IMPLANTE NÃO FALHAR



- Mobilização passiva

- Exercícios de descarga de peso



FisioCare pet
centro de reabilitação animal
www.fisiocarepet.com.br

HIDROTERAPIA

- HIDROESTEIRA
  - RESISTÊNCIA DA ÁGUA
    - HIPERTROFIA MUSCULAR
    - ESTIMULA CIRCULAÇÃO E NEOANGIOGENESE
  - EMPUXO DA ÁGUA
    - MENOS IMPACTO NO IMPLANTE

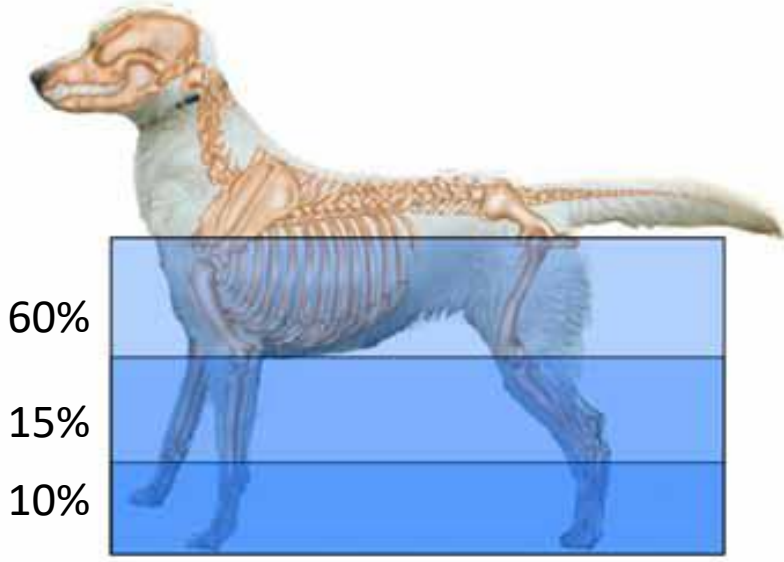

FisioCare pet
centro de reabilitação animal
www.fisiocarepet.com.br

HIDROTERAPIA

SEM ÁGUA



COM ÁGUA

FisioCare pet
centro de reabilitação animal
www.fisiocarepet.com.br

LASER

- Melhor resultado nas 2 primeiras semanas pós-operatório (é mais atuante no período de maturação óssea, quando ocorrem a angiogênese, a liberação de fatores de crescimento de fibroblastos e a proliferação de osteoblastos. Também pelo maior estresse oxidativo, aumentando a interação tecido-laser)
- Aumento da vascularização
- Modelação da resposta inflamatória

(por recrutamento de cels inflamatórias)

LASER

- Proliferação e diferenciação celular
- Induz preenchimento de defeitos osseos por osso trabecular
- Estimula deposição de cálcio e fósforo (hidroxiapatita > osso mais resistente e calcificado)
- Pacientes com patologias que alteram o processo de reparação óssea (aumenta volume e densidade óssea)

CAMPO MAGNÉTICO

- Estímulo trófico do osso e do colágeno

  → **auxilia na fixação do cálcio nos ossos**

- Efeito piezoelétrico

- Estimula a produção de colágeno

- Analgésico

FisioCare pet
centro de reabilitação animal
www.fisiocarepet.com.br

CAMPO MAGNÉTICO

- Anti inflamatório
- Aumenta concentração citoplasmática de cálcio
  - **abertura dos canais de cálcio voltagem-dependente**
  - **mobilização do cálcio**
- Aumenta atividade osteoblástica

ULTRASSOM TERAPÊUTICO

- Cuidado com implante !!!
- Reduz o tempo de cicatrização
- Piezoelétrico
- Aumenta a incorporação de íons de cálcio

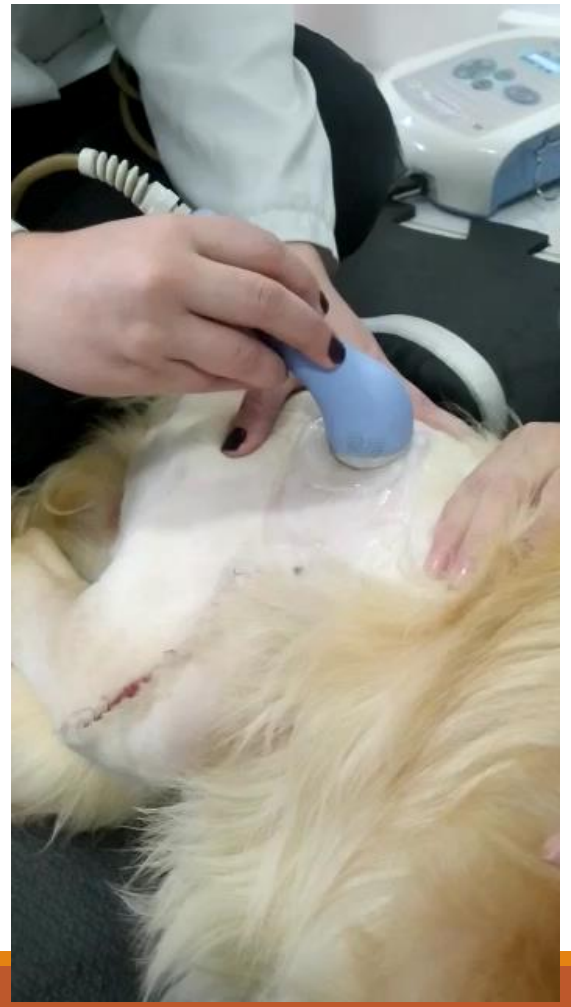

ULTRASSOM TERAPÊUTICO

- Estimula a síntese de fatores de crescimento
- Estimula expressão de proteína agregadora de MEC
- Aumenta vascularização
- US não penetra no osso > ondas espalham na superfície

FASE REMODELAÇÃO

Considerações

- Fazer acompanhamento radiográfico
- Levar em consideração: idade, tipo de fratura e implante
- Consolidação primária e secundária

CASO JOAQUIM

- Spitz Alemão – 6 meses
- Foi descer do sofá e fraturou Radio e ulna
- Levou no colega, não operou só colocou tala
- Não melhorou, levou em outro colega que fez estabilização cirúrgica

Não apoiava o membro desde que fraturou

RX 1

Quando iniciou a fisioterapia

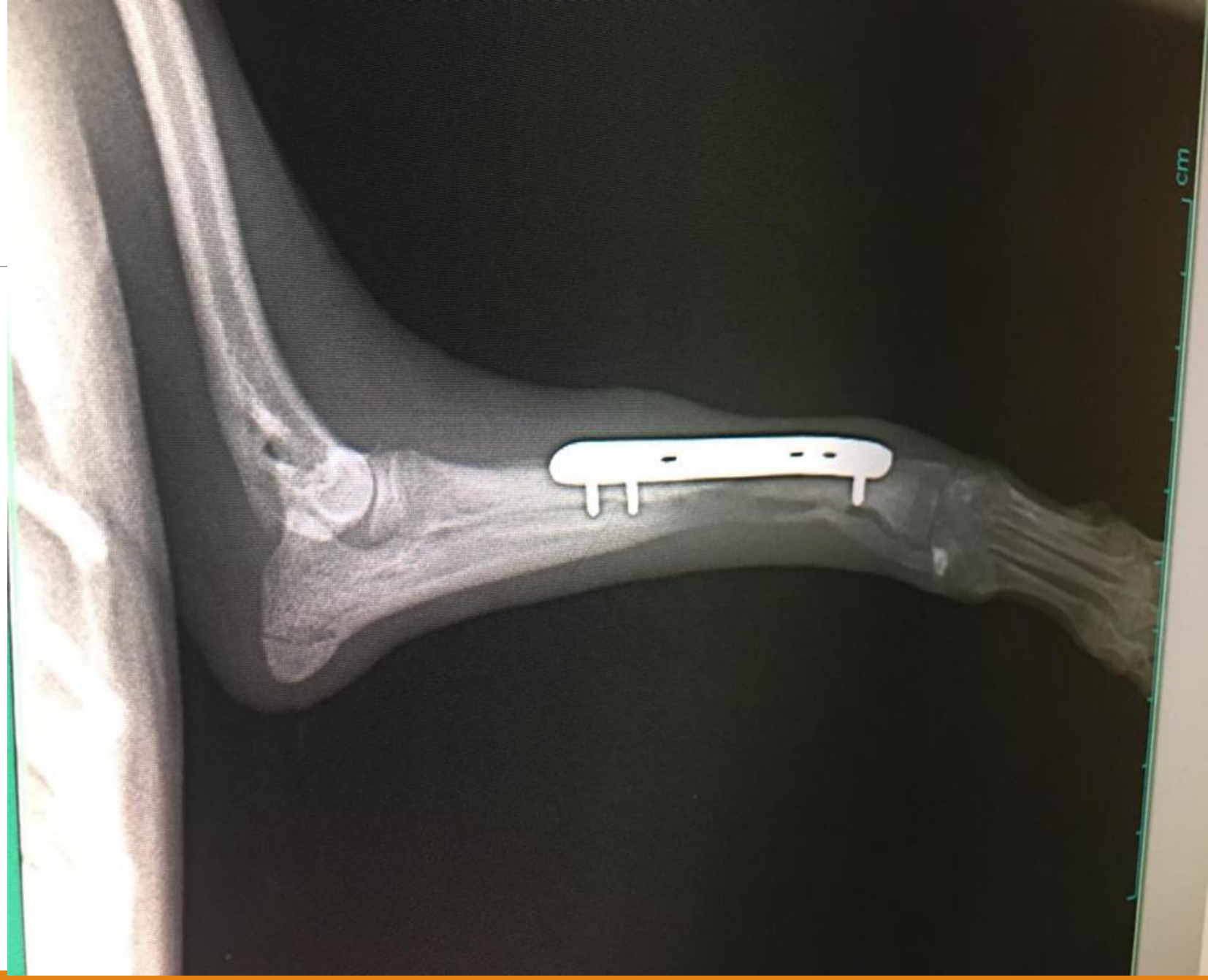

FISIOTERAPIA

- Iniciada 15 dias pós operatório (paciente não apoiava o membro)
- Exercícios de mobilização articular
- Campo magnético pulsado

(4099 min, 2x semana)

- LASER (5J)
- Exercícios de descarga de peso
- Hidroesteira

RX 1 APÓS 1 MÊS DE FISIOTERAPIA

FISIOTERAPIA

- Paciente realizou 16 sessões
- Teve consolidação completa e recuperação óssea!



Caso 2 – Baruk (Dra Nívea)

Buldogue francês 5 meses, tutora relatou que paciente foi tentar subir na cama e caiu sobre o membro no chão

Já não apoiava o membro e no dia seguinte levou no Vet onde constatou fratura por avulsão de crista da Tibia com fratura de Salter harris tipo I em metafise próximal de Tibia esquerda

Foi colocado uma tala p aguardar até o cirurgião vir. Ele avaliou e decidiu não operar e manteve com a tala

Nome: **BARUK**

Acompanhante do Exame: **VITORIA**

Espécie: **CANINA**

Idade: **0 anos 5 meses**

Data: **03/06/21**

Achados são correlacionados:

Região: **MEMBRO PÉLVICO ESQUERDO - ARTICULAÇÃO FEMOROTIBIOPATELAR**

Radiografias em projeções: **CRANIOCAUDAL E MEDIOLATERAL**

- Osso patelar em topografia habitual.

- Na incidência ML nota-se deslocamento proximal de núcleo de ossificação secundário de crista tibial e de desvio caudo-proximal de metáfise proximal de tíbia -- Alterações radiográficas compatíveis com fratura avulsiva de crista tibial associada à fratura epifiseal proximal (Salter-Harris tipo I).

- Demais estruturas ósseas, articulares e linhas epifisárias na região em estudo estão aparentemente preservadas, sem mais alterações radiográficas dignas de nota no presente exame.

Obs. : Realizado estudo radiográfico de membro contra-lateral (MPD) para fins comparativos e auxílio diagnóstico.

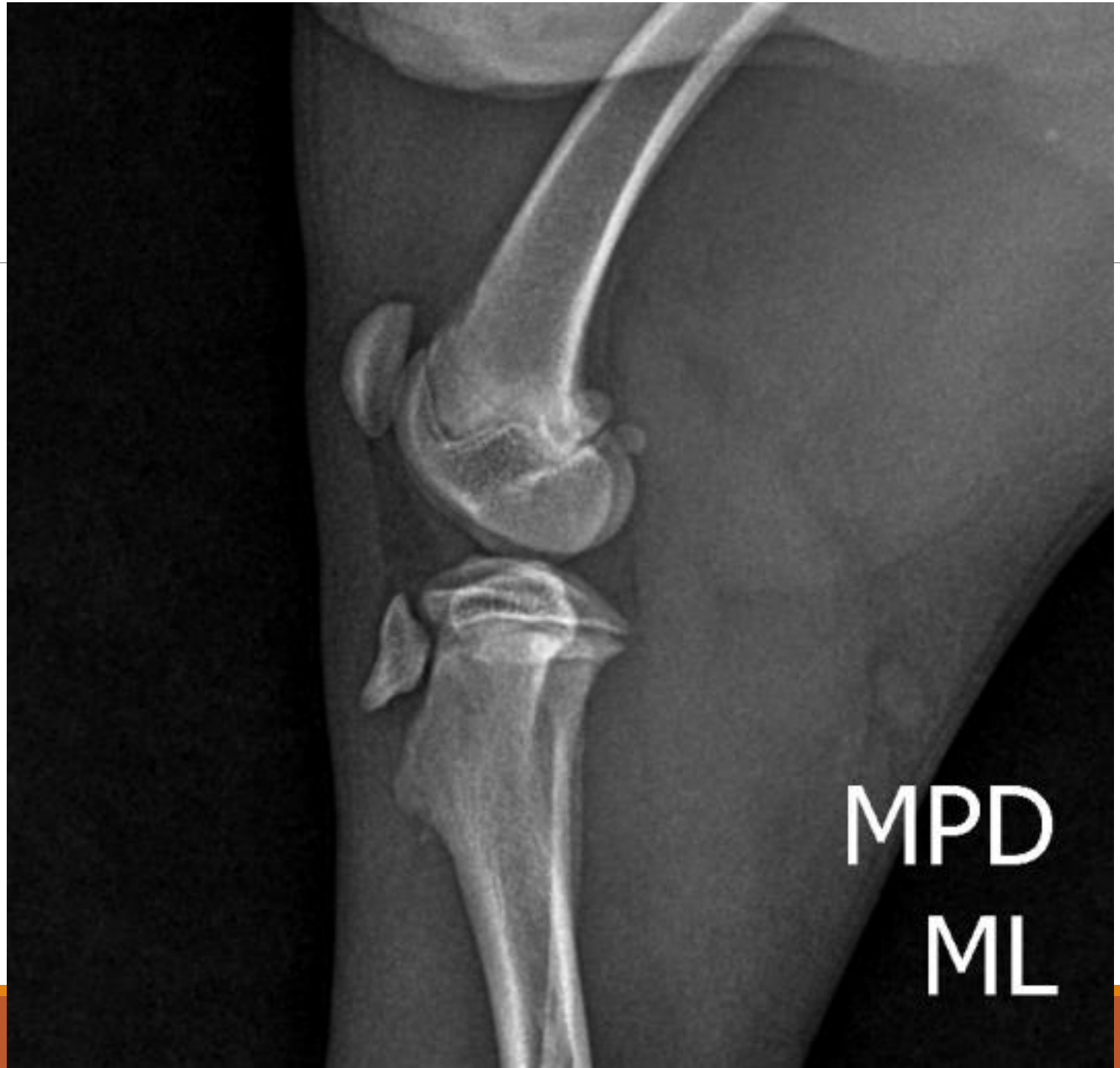
MPD
ML

Após 15 dias observou piora do quadro e recomendou fisio

Nome: **BARUK**

Acompanhante do Exame: **MATHEUS**

Espécie: **CANINA**

Idade: **0 anos 5 meses**

Data: **18/06/21**

Achados são correlacionados:

Região: **MEMBRO PÉLVICO ESQUERDO - ARTICULAÇÃO FEMOROTIBIOPATELAR**

Radiografias em projeções: **MEDIOLATERAL E CRANIOCAUDAL**

- Observa-se deslocamento proximal de crista tibial esquerda podendo ter relação com fratura por avulsão desta estrutura. Observa-se em associação a ampliação de região de metáfise proximal de tíbia esquerda podendo ter relação com fratura de Salter Harris tipo I;

- Nota-se irregularidade e esclerose no contorno da região epifisária proximal de tíbia esquerda, sendo mais evidente em região medial. Tal alteração pode ter relação com lesão prévia. Sem sinais evidentes de consolidação óssea no momento do exame;

- Deslocamento da crista tibial mantido em comparação com o exame anterior. Nota-se irregularidade em região distal da crista tibial podendo ter relação com processo inflamatório crônico. Sugere-se acompanhamento para maiores conclusões.

IMPRESSÃO DIAGNÓSTICA: acompanhamento de fratura.

MPE
ML

FISIOTERAPIA

LASER 5J medial de crista de Tibia, tendão patelar e quadril esquerdo

FES 45hz 150us 2:1

Primeiras 2 semanas 1 h de campo magnético a 40hz

Depois introduzimos a esteira aquática, altura coxofemoral com auxílio da prancha bipedal (paciente medroso)

Após a introdução da esteira ele ficou 40 min em campo magnético a 60hz

FISIOTERAPIA

Fez 18 sessões

último RX do dia 20/07

Fará rx controle com o ortopedista e quando atingir maturidade óssea, fará o RX do membro afetado e do contralateral para ver se houve alteração de tamanho

Nome: **BARUK**

Acompanhante do Exame: **MATHEUS**

Espécie: **CANINA**

Idade: **0 anos 6 meses**

Data: **20/07/21**

Achados são correlacionados:

Região: **JOELHO ESQUERDO**

Radiografias em projeções: **MEDIOLATERAL ESQUERDA E CRANIOCAUDAL**

ACHADOS RADIOGRÁFICOS:

Alteração da morfologia da porção proximal da tíbia, com imagem sugestiva de discreto desvio proximal da tuberosidade tibial.

Linha radiotransparente em face cranial da tibial.

Aumento da porção medial do disco epifisário proximal da tíbia.

Escleros da região metafisária proximal da tíbia.

Discreto desvio cranial da patela.

IMPRESSÃO DIAGNÓSTICA:

Alteração traumática em tíbia proximal com sinais de calo ósseo em formação, porém com discreto desvio da tuberosidade tibial.

Obs.: em comparação ao exame anterior do dia 18.06.2021, nota-se evolução favorável do quadro radiográfico.

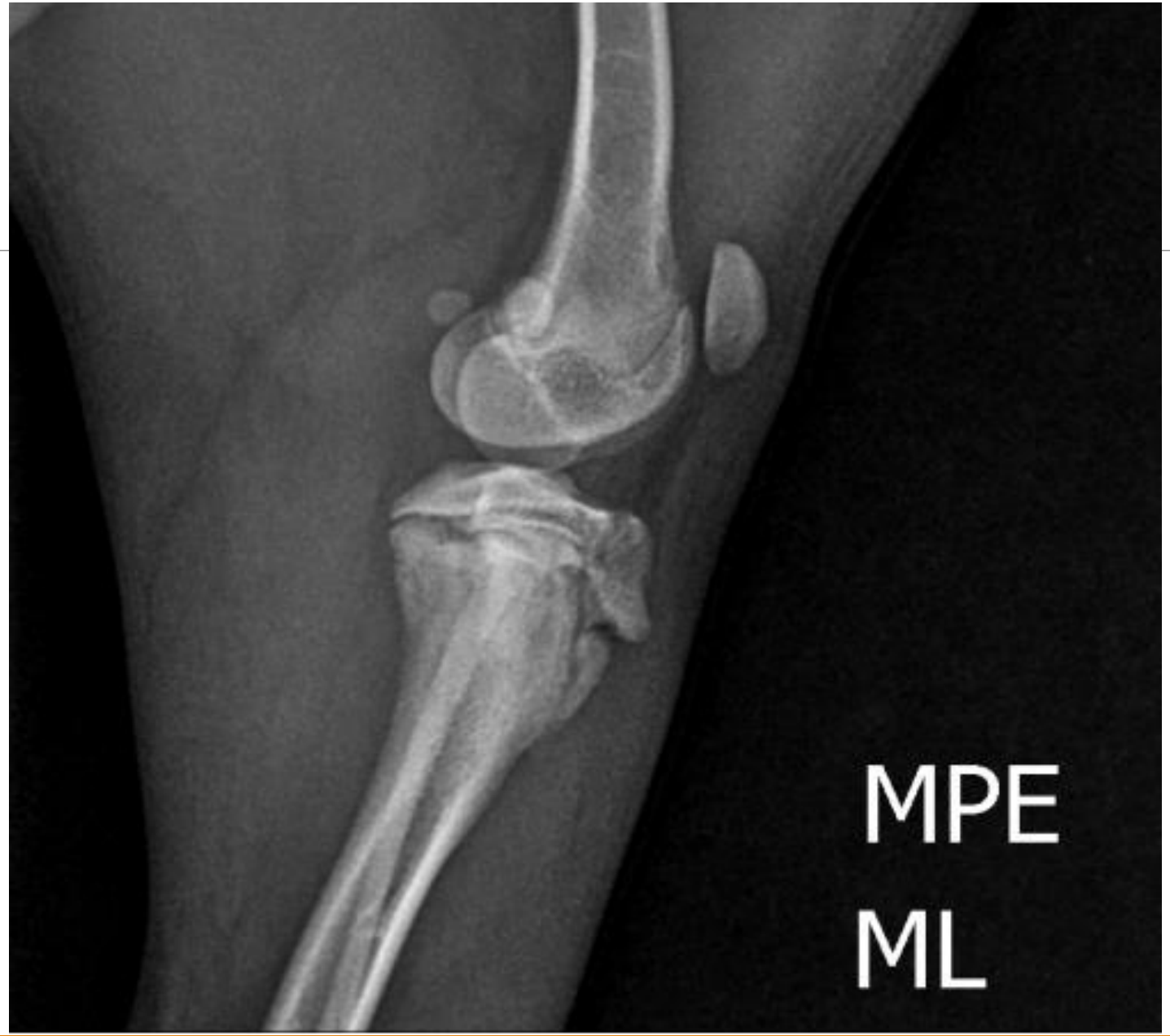
MPE
ML

OBRIGADA!

@CAMILARUGERI
@MEMESDAFISIO_VET

11 949390369

CAMILARUGERI@HOTMAIL.COM

RUA LUIS SARRACENI, 187 - GUARULHOS

FisioCare pet
centro de reabilitação animal
www.fisiocarepet.com.br