Reabilitação de osteotomias corretivas

M.V. Miriam Caramico

- Pós-Graduada em Clínica médica de pequenos animais pela UMESP
- Pós Graduada em Fisioterapia pela UNIP
- Formação em Neurologia pelo Curso Extensivo teórico e prático do Prof. Ronaldo Casimiro da Costa
- Responsável técnico pela unidade leste da Fisio Care Pet
- Diretora de cursos e estágios da Fisio Care Pet
- Canine Certified Rehabilitation Practice – UNIVERSITY OF TENNESSEE– USA
- Mestre pelo departamento de anatomia FMZV USP

Definição

Def. *s.f*. Osteotomia tem origem do grego, ósteo = osso, tomia = corte, ou seja, o termo osteotomia refere-se ao ato de seccionar, cortar o osso.

A osteotomia corretiva é uma técnica cirúrgica frequentemente usada na ortopedia, pois permite corrigir deformidades ósseas, congênitas (do nascimento) ou adquiridas ao longo da vida, como sequelas de trauma, artrose, infecções, distúrbios do crescimento ósseo, entre outros.

> Vet Surg. 2017 Nov;46(8):1078-1085. doi: 10.1111/vsu.12706. Epub 2017 Sep 14.

Correction of antebrachial angulation–rotation deformities in dogs with oblique plane inclined osteotomies

Samuel P Franklin [1], Ryan K Dover [1], Natalia Andrade [1], Desiree Rosselli [1], Kevin M Clarke [1]

Affiliations + expand

PMID: 28906565 DOI: 10.1111/vsu.12706

> Vet Surg. 2006 Jan;35(1):67-77. doi: 10.1111/j.1532-950X.2005.00114.x.

Principles of uniapical and biapical radial deformity correction using dome osteotomies and the center of rotation of angulation methodology in dogs

Derek B Fox [1], James L Tomlinson, James L Cook, Lee M Breshears

Affiliations + expand

PMID: 16409412 DOI: 10.1111/j.1532-950X.2005.00114.x

Case Reports > Vet Surg. 2020 Dec;49(8):1600-1608. doi: 10.1111/vsu.13517. Epub 2020 Oct 3.

Corrective osteotomy and partial tarsal arthrodesis in two greyhounds with calcaneal malunion

Brittany E Abrams [1], Vincent A Wavreille [1], Bianca F Hettlich [2], Laura E Selmic [1]

Affiliations + expand

PMID: 33009862 DOI: 10.1111/vsu.13517

Combination Tibial Plateau Leveling Osteotomy and Transverse Corrective Osteotomy of the Proximal Tibia for the Treatment of Complex Tibial Deformities in 12 dogs

Jennifer L. Weh DVM, Michael P. Kowaleski DVM, Diplomate ACVS & ECVS, Randy J. Boudrieau DVM, Diplomate ACVS & ECVS

Veterinary Surgery | Volume 40, Issue 6

First published: 23 June 2011

Minha maior casuística

01

Luxação Patelar

02

Ruptura de ligamento cruzado cranial

Músculos extensores da articulação do joelho

Sartório (cranial) *
Tensor da fáscia lata *
Reto femoral *
Vasto lateral
Vasto medial
Bíceps (cranial)**
Semimembranoso (porção femoral) **

*Flexores do quadril
** Extensores de quadril e jarrete

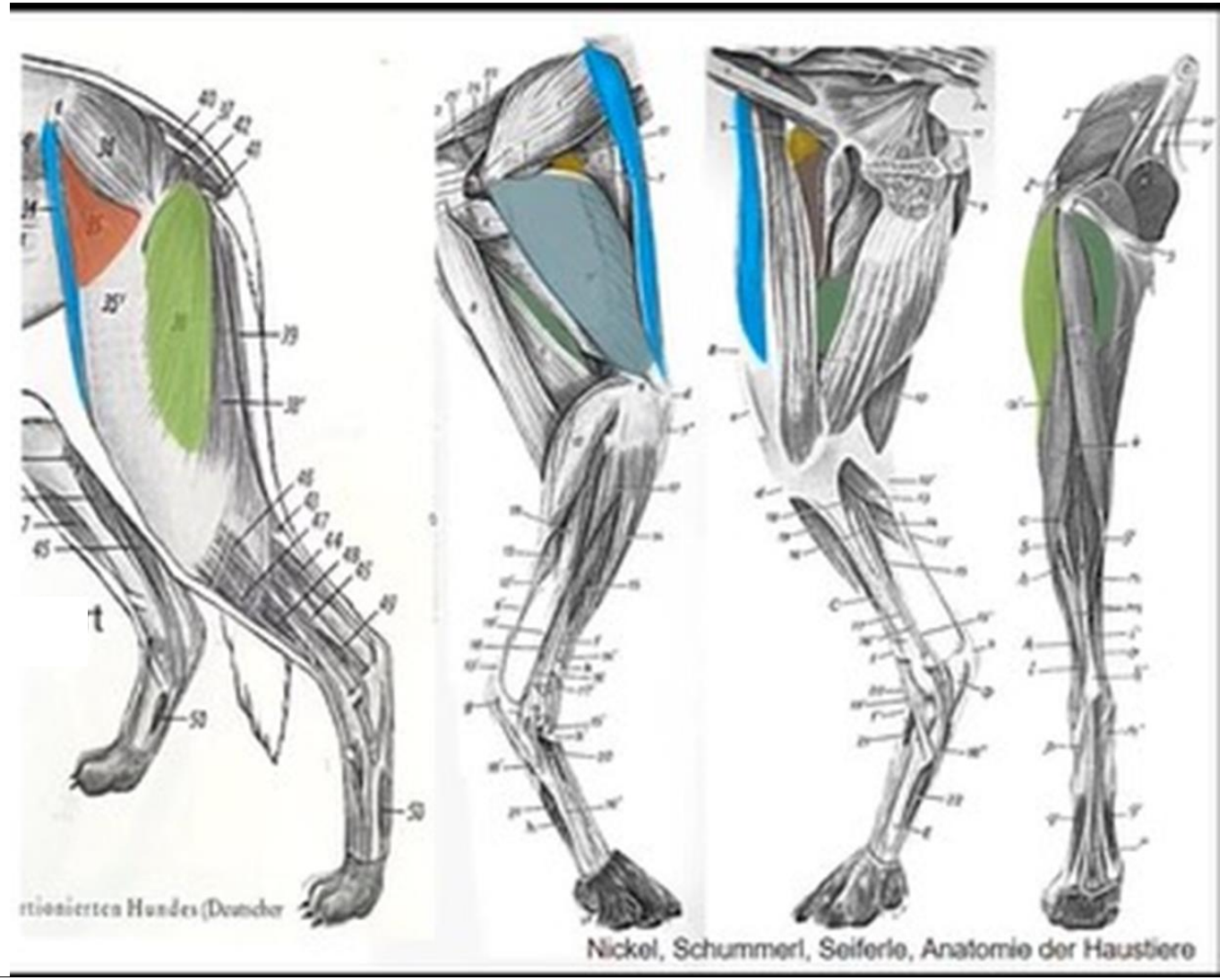

Músculos Flexores da articulação do joelho

Sartório (caudal) *
Semimembranoso (tibial)**
Semitendinoso **
Gastrocnêmio ***
Bíceps (caudal) ***
Flexor digital superficial ***

*Flexor do quadril
** Extensores de quadril
*** Extensores do jarrete

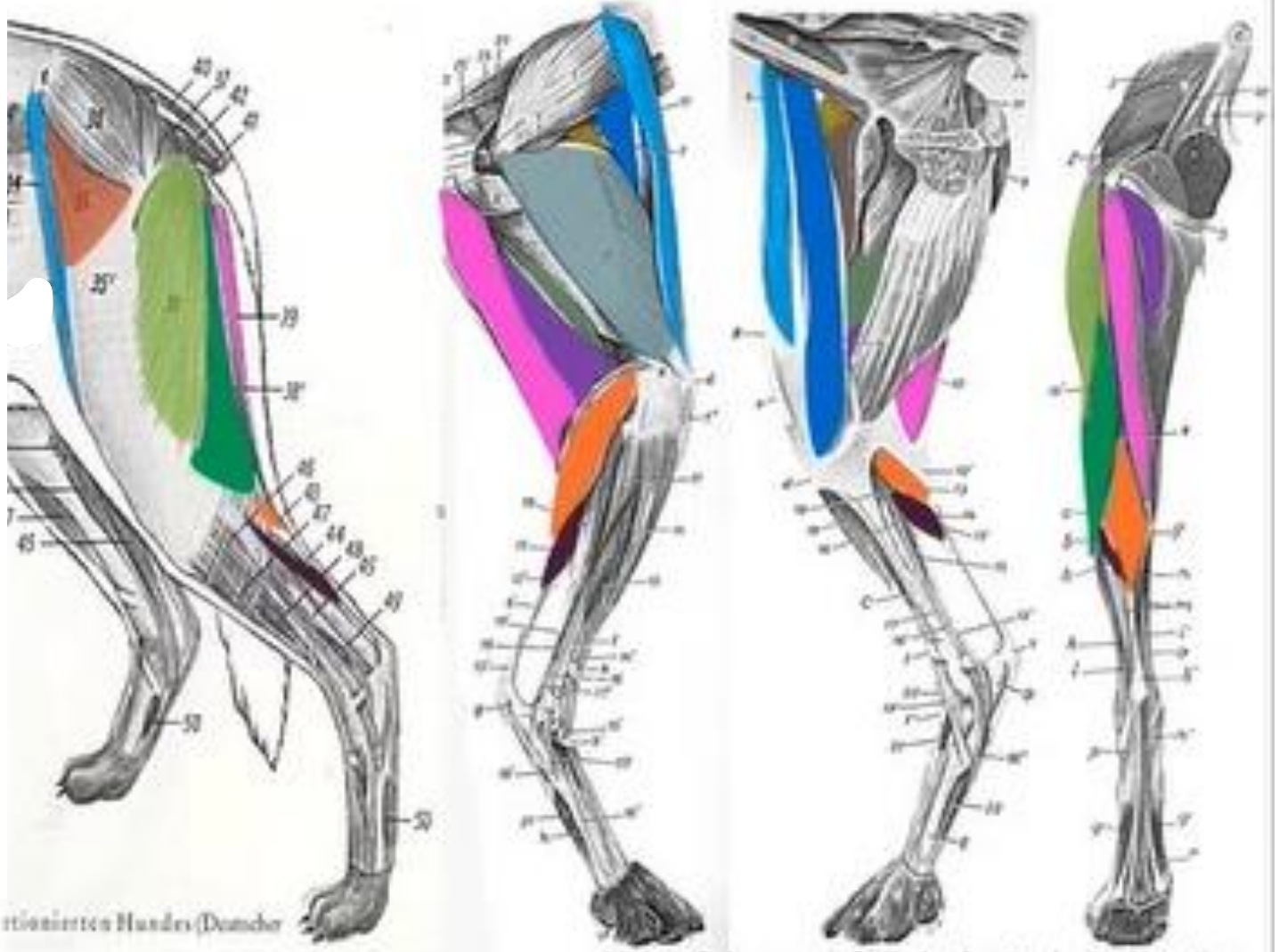

Nickel, Schummerl, Seiferle, Anatomie der Haustiere

Luxação patelar

- ✓ É o deslocamento da patela ou rótula de sua posição anatômica normal que fica no sulco troclear do fêmur?

- ✓ Pode ser de origem congênita ou traumática.

- ✓ Acredita-se que a causa da luxação medial de patela, em cães de raças toy ou de raças pequenas, seja hereditária, tendo sido proposto uma herdabilidade recessiva, poligênica e multifocal nesses cães

- ✓ Apesar da doença ser incomum nos gatos, acredita-se que possa ser mais comum do que se suspeite pelo fato dos gatos afetados não mancarem. (Davon rex)

Tratamento cirúrgico graus 3 e 4

- ✓ Trocleoplastia, a ressecção do sulco troclear com transposicão da tuberosidade tibial
- ✓ Imbricação da cápsula articular
- ✓ Osteotomias corretivas. (Osteotomia distal de fêmur, transposição da tuberosidade tibial (4T), osteotomia proximal e distal de tíbia e trocleoplastias para estabilização articular)

Tratamento conservador graus 1 e 2

- ✓ Fisioterapia
- ✓ Ozonioterapia
- ✓ Suplementação

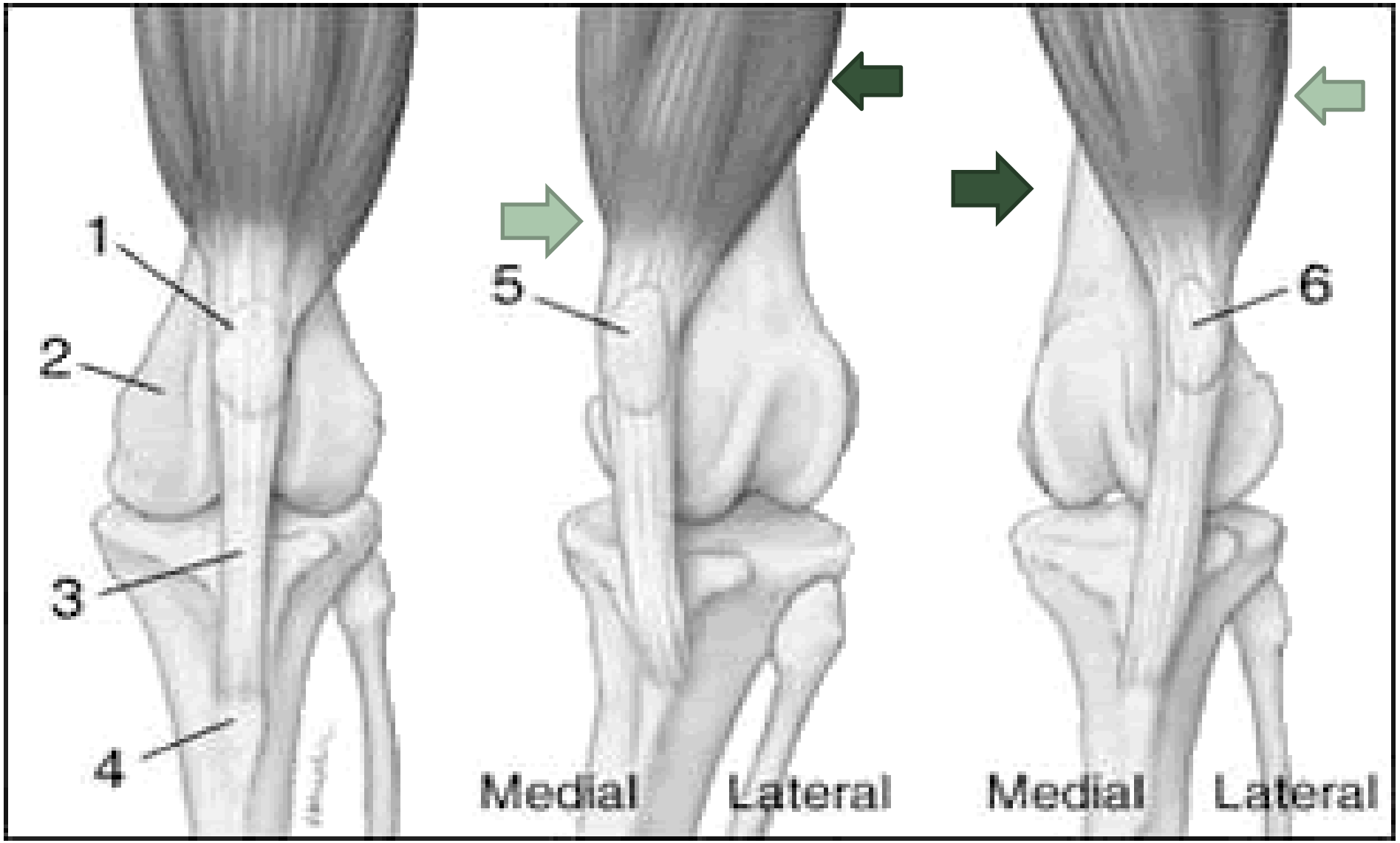

Fortalecimento
Vasto Lateral

Fortalecimento
Vasto Medial

Fisioterapia pós transposição da crista da tíbia:

Objetivos	Tratamento
Controle de inflamação / edema	Crioterapia / Compressão/ Laser
Analgesia	Tens/ Laser/ Campo magnético / Calor(us) Tardio
Manutenção ou aumento da ADM	Movimentação passiva / massagem/ alongamento
Fortalecimento muscular (ativo após 10 dias)	Exercícios/ Hidro esteira/ NMES/ Theraband

Exercícios de impacto após 30 dias / não fazer flexão

Controle da inflamação



Analgesia



Analgesia

Manutenção ou aumento da ADM

Exercícios

Luxação patelar

Luxação patelar



Cicatrização óssea 15 hz
Dor 50 hz

Luxação patelar

Fisioterapia pós osteotomias:

Objetivos	Tratamento
Controle de inflamação / edema	Crioterapia / Compressão/ Laser
Analgesia	Tens/ Laser/ Campo magnético / Calor(us)
Manutenção ou aumento da ADM	Movimentação passiva / massagem/ alongamento
Fortalecimento muscular (ativo após 10 dias)	Exercícios/ Hidro esteira/ NMES/ Theraband

Evitar movimentos de flexão

https://ortodermvet.com.br

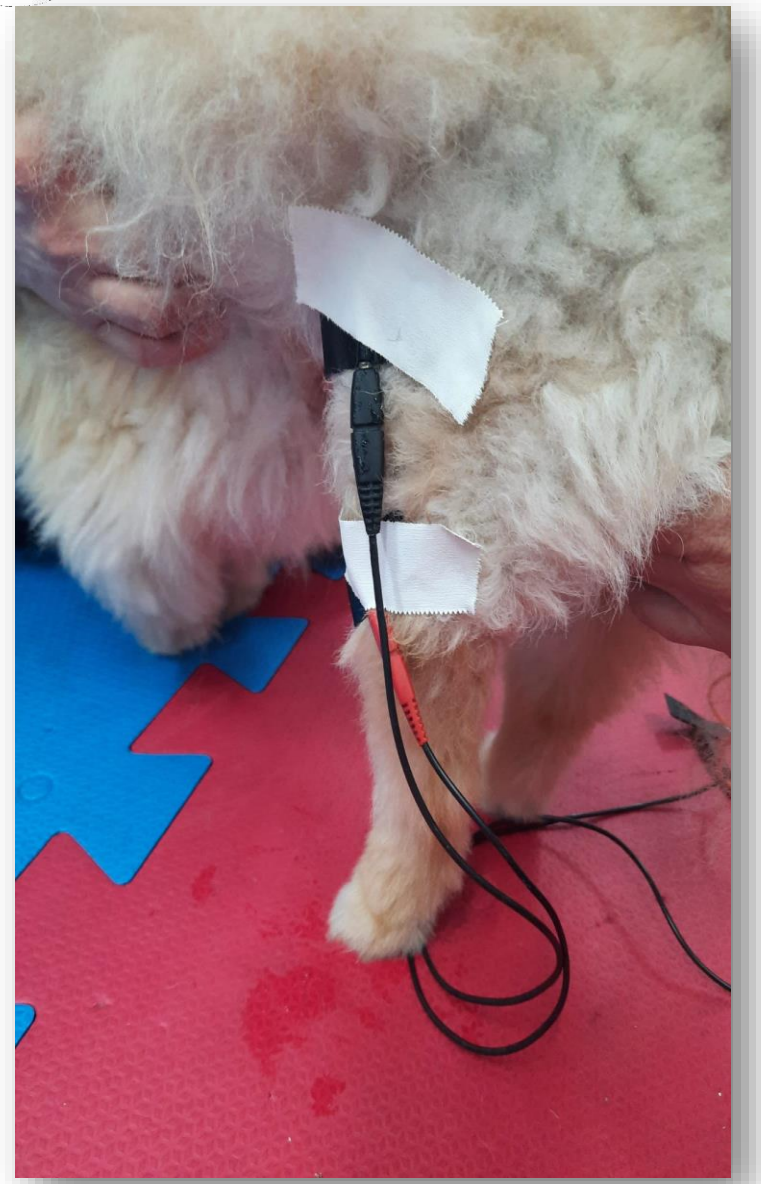

BIOSET
830 NM
PHYSIOLUX DI
LASER PRO
833/18



Luxação patelar



Ruptura do ligamento cruzado cranial

- A ruptura do ligamento cruzado cranial (RLCCr) é a causa mais comum de claudicação nos membros posteriores do cão.

- Descrita a primeira vez por Carlinem 1926.

- Em 1952 Paatsama aprofundou os estudos, buscando etiologia, patogenia da lesão e tratamento.

Biomecânica

- Funções do LCCr:
- Limitar a translação cranial da tíbia em relação ao fêmur;
- Limitar a rotação medial da tíbia em relação ao fêmur durante a flexão da articulação;
- Considerado o principal estabilizador da articulação do joelho (Restritor primário).

Considerações anatômicas

Cirurgias

- Técnicas que inibem o deslocamento cranial na compressão tibial (osteotomias corretivas).

- Osteotomia em cunha da tíbia (TWO);
- Avanço da tuberosidade tibial (TTA);
- Osteotomia tripla da tíbia (TTO);
- Osteotomia de nivelamento do platô tibial (TPLO);
- MaquetModificada;
- Osteotomia de nivelamento baseado no CORA (CBLO)
- Nivelamento dinâmico do platô tibial (TPLP)

Cirurgias: avanço da tuberosidade tibial

O mecanismo proposto da TTA no cão é avançar a tuberosidade tibial para alterar a direção da força do tendão patelar, concomitante alterar o ângulo do tendão patelar para manter a força de cisalhamento tibiofemoral neutra ou caudalmente direcionada durante a sustentação do peso (Montavon et al., 2002; Boudrieau, 2009)

Fonte: https://www.youtube.com/watch?v=xq6JuEiG7HE

Cirurgias: avanço da tuberosidade tibial

COMPLICAÇÕES:

- Seroma, hematoma e infecções da linha de sutura
- Infecção
- Fratura, fissura tibial
- Injúria meniscal
- Corte da osteotomia mal posicionado
- Parafuso intra articular
- Relação placa e cage errada

Fisioterapia: avanço da tuberosidade tibial

- Cuidado na região da Osteotomia:
- Uso de Magnetoterapia + Laser = Consolidação
- Tendinite Patelar = Hiper solicitação do Tendão patelar.
- Luxação de patela
- Aumento das forças na crista - Ponto de fragilidade

Fisioterapia: avanço da tuberosidade tibial

Hidroterapia: Útil para reduzir o estresse de suporte do peso durante a consolidação.

Consolidado: Exercícios gradativos ----- Fortalecimento de Quadríceps

Evitar corridas, subidas, saltos ou outros movimentos que causem uma flexão excessiva do Joelho, evitando o aumento de forças na crista tibial

Cirurgias: avanço da tuberosidade tibial

ORIGINAL RESEARCH article

Front. Vet. Sci., 03 July 2020 | https://doi.org/10.3389/fvets.2020.00381

Cryotherapy Improves Limb Use But Delays Normothermia Early After Stifle Joint Surgery in Dogs

Stephanie D. Szabo[1], David Levine[2], Denis J. Marcellin-Little[3*], Brian K. Sidaway[1,4†], Erik Hofmeister[1,5†] and Erica Urtuzuastegui[1]

[1]College of Veterinary Medicine, Midwestern University, Glendale, AZ, United States

[2]Department of Physical Therapy, University of Tennessee at Chattanooga, Chattanooga, TN, United States

[3]Department of Veterinary Surgical and Radiological Sciences, School of Veterinary Medicine, University of California, Davis, Davis, CA, United States

[4]Incise Veterinary Surgery, Peoria, AZ, United States

[5]College of Veterinary Medicine, Auburn University, Auburn, AL, United States

Casos TTA e Conservativo:



Casos TTA e Conservativo:

.. VENTRODORSAL (DECUBITO DORSAL) E MEDIOLATERAIS (DECUBITO LATERAL DIREITO E ESQUERDO)

.. ART. FEMOROTIBIOPATELAR ESQUERDA
- deslocamento cranial da eminência intercondilar da tíbia esquerda em relação aos seus respectivos côndilos femorais visto pela incidência mediolateral com estresse articular - Sugere-se insuficiência ligamentar,
- deslocamento caudodistal do sesamóide do músculo popliteo visto pela incidência mediolateral com estresse articular.

ART. FEMOROTIBIOPATELAR DIREITA
- observa-se remodelamento ósseo da tuberosidade da tíbia direita (calo ósseo/status pós cirúrgico),
- presença de estrutura quadrilátera ("cage") sobreposta a tuberosidade tibial e a epífise proximal da tíbia direita, com a presença de dois pinos metálicos lisos (deslocamento da "cage" de sua topografia habitual?),
- presença de placa metálica inserida em face medial da tuberosidade da tíbia com 4 (quatro) parafuso metálicos inseridos em metáfise e diáfise proximal da mesma, ultrapassando ambas as corticais ósseas (medial e lateral), parafuso mais proximal da placa encontra-se fora da tuberosidade tibial visto pela incidência mediolateral,
- deslocamento cranial da eminência intercondilar da tíbia direita em relação aos seus respectivos côndilos femorais visto pela incidência mediolateral,
- proliferação osteofítica em terço distal da patela - osteoartrose,
- patela direita inserida anatomicamente em respectivo sulco troclear.

Casos TTA e Conservativo:

Casos TTA e Conservativo:



Casos TTA e Conservativo:





Casos TTA e Conservativo:

Casos TTA e Conservativo:



Casos TTA e Conservativo:

Casos TTA e Conservativo:

Cirurgias: osteotomia de nivelamento do platô tibial (TPLO)

- Objetivo:

- Fisiologicamente força compressiva do fêmur em relação a tíbia
- Deslocamento cranial da tibial em relação ao fêmur
- Neutralizar o efeito do deslocamento cranial da tíbia para próximo de 5 °

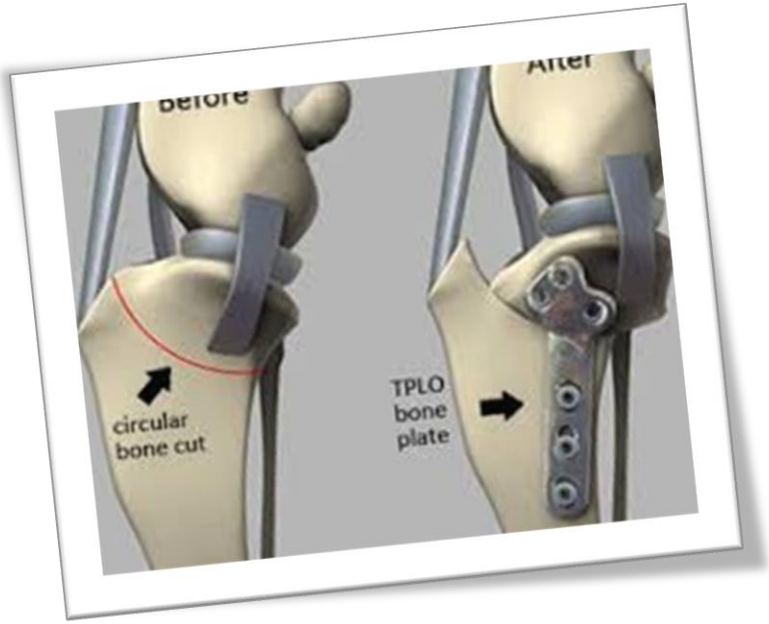

Cirurgias: osteotomia de nivelamento do platô tibial (TPLO)

FisioCare pet

centro de reabilitação animal

www.fisiocarepet.com.br

Cirurgias: osteotomia de nivelamento do platô tibial (TPLO)

Complicações:

- As taxas de complicações cirúrgicas variam de 14,8% a 28%,
- Hemorragias ; infecção ; inflamação na incisão cirúrgica ; seroma
- Alargamento do tendão patelar (apenas 7% dos cães apresentam sintomatologia clínica de tendinite) - (CAREY et al., 2005).
- Fraturas envolvendo a tíbia ou a fíbula - 5,4% dos casos - Tuttle & Manley (2009)
- Lesão no menisco
- Falha no implante
- Redução na amplitude do Movimento - perda acima de 5-10º no movimento de extensão ou flexão causa uma relevante sensibilidade dolorosa.(Jandi & Schulman; 2007)

Cirurgias: osteotomia de nivelamento do platô tibial (TPLO)

- Atenção Fisioterápica:

- Planejamento cirúrgico demorado --- Demora para o procedimento.
- Cirurgia de rápido retorno ao apoio
- Osteotomia de consolidação rápida
- Retorno progressivo a função até consolidação óssea

Fisioterapia: osteotomia de nivelamento do platô tibial

- Atenção Fisioterápica:

- Hidroterapia: Útil para reduzir o estresse de suporte do peso durante a consolidação.
- Laser, campo magnético
- Consolidado: Exercícios gradativos

Casos:TPLO



Casos:TPLO

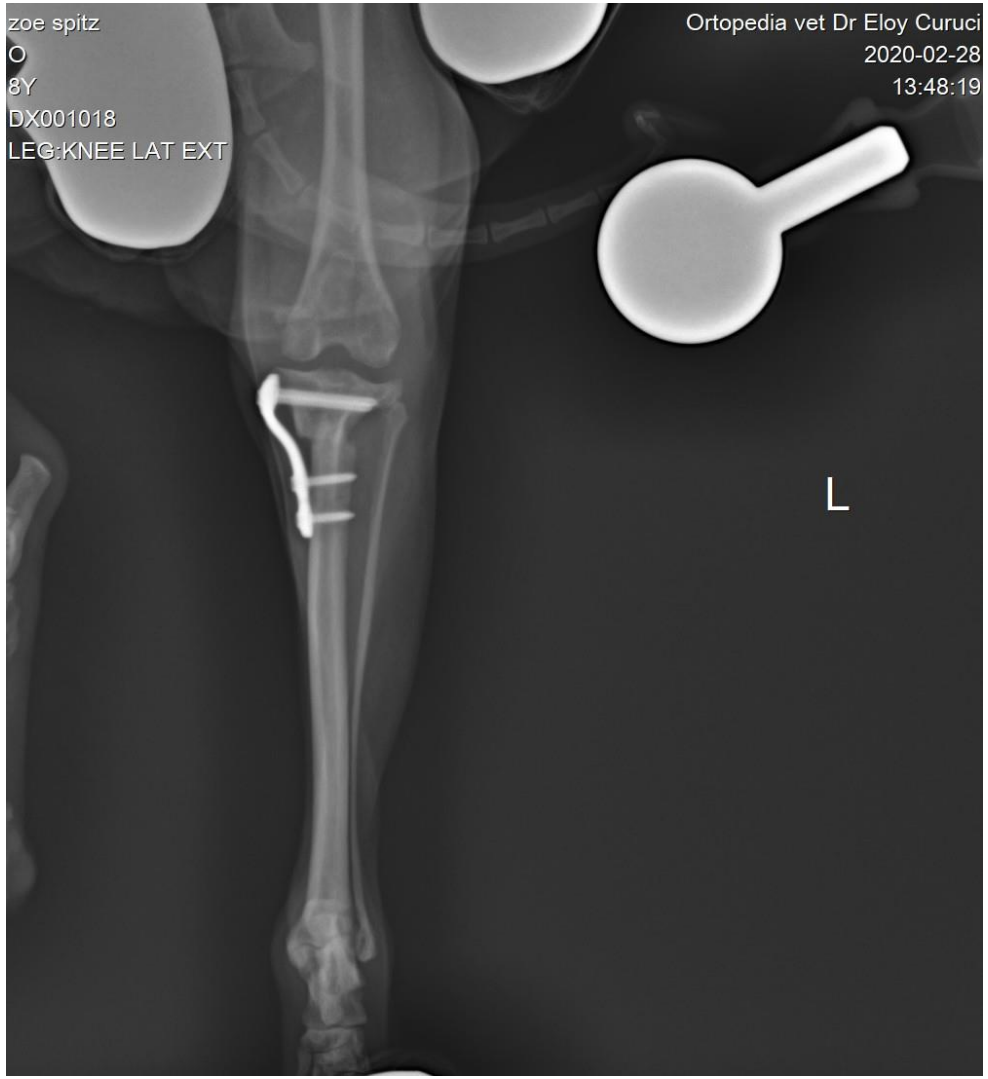
zoe spitz
O
8Y
DX001018
LEG:KNEE LAT EXT
Ortopedia vet Dr Eloy Curuci
2020-02-28
13:48:19
L

zoe spitz
O
8Y
DX001018
LEG:KNEE LAT EXT
Ortopedia vet Dr Eloy Curuci
2020-02-28
13:46:50
L

Casos:TPLO



Casos:TPLO



Cirurgias: osteotomia de nivelamento do platô tibial (TPLO)

> Vet Comp Orthop Traumatol. 2016 Nov 23;29(6):536-540. doi: 10.3415/VCOT-15-12-0195. Epub 2016 Oct 14.

Combined tibial plateau levelling osteotomy and tibial tuberosity transposition for treatment of cranial cruciate ligament insufficiency with concomitant medial patellar luxation

Katherine C Leonard, Michael P Kowaleski, William B Saunders, Robert J McCarthy, Randy J Boudrieau [1]

Affiliations + expand

PMID: 27739556 PMCID: PMC6481612 DOI: 10.3415/VCOT-15-12-0195

Free PMC article

O TPLO-TTT foi considerado uma técnica confiável e eficaz quando usado como parte do tratamento da insuficiência do ligamento cruzado cranial combinada com luxação patelar medial concomitante nesta série de cães.

Cirurgias: osteotomia de nivelamento do platô tibial (TPLO)

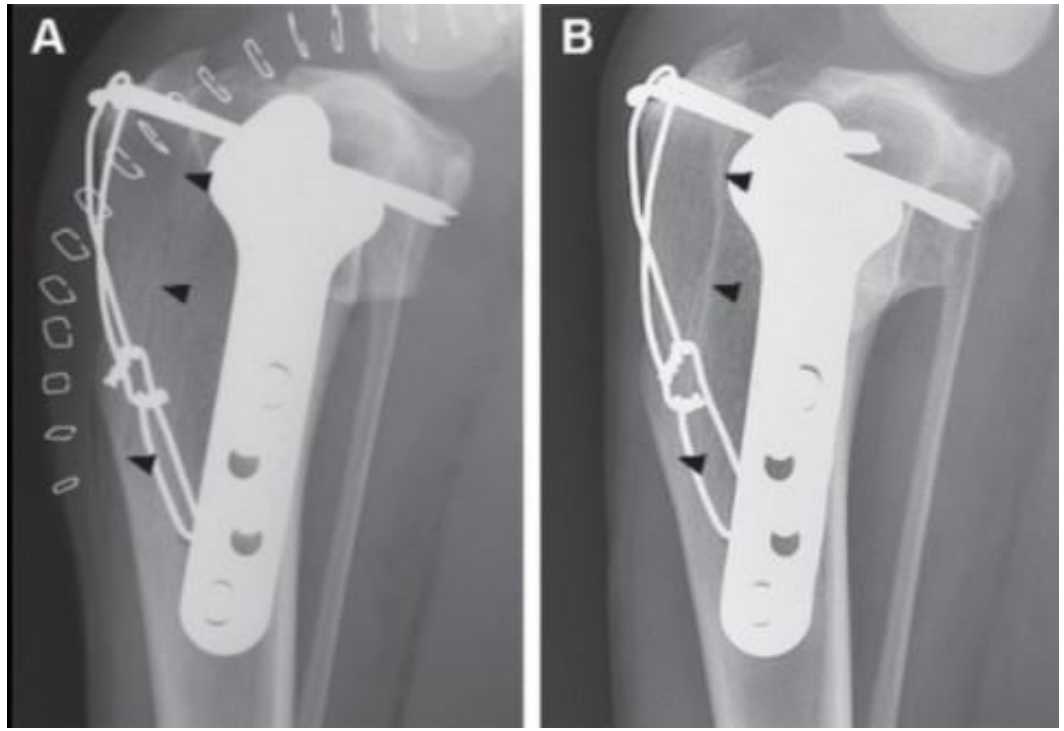

TPLO com um ou dois parafusos na porção distal da placa para obter compressão interfragmentar; e o TTT com dois pinos Steinmann de 2,4 mm e um fio de banda de tensão em forma de oito de 1,25 mm produz compressão dinâmica durante a deambulação.

Cirurgias: osteotomia de nivelamento do platô tibial (TPLO)

> Vet Surg. 2018 May;47(4):507-515. doi: 10.1111/vsu.12794. Epub 2018 Apr 26.

Influence of class IV laser therapy on the outcomes of tibial plateau leveling osteotomy in dogs

S Michelle Renwick [1], Alasdair I Renwick [1], David C Brodbelt [2], John Ferguson [1], Humberto Abreu [1]

Affiliations + expand

PMID: 29697148 DOI: 10.1111/vsu.12794

Tratamentos (laser ou placebo) foram administrados dentro de um período perioperatório de 4 dias.
Os cães do grupo LG receberam laser em comprimentos de onda vermelho de 660 nm (100 mW) e infravermelho de 800, 905 e 970 nm (onda contínua máxima de 15 W, onda pulsada de pico de 20 W), administrado simultaneamente.
Os cães do grupo PG receberam laser placebo (660 nm, 4 mW).

A diferença detectada entre os grupos consistiu em uma melhora maior na seção de marcha no grupo LG (mediana [intervalo interquartil; IQR] = 6 [4-7,5]) em comparação com o grupo GP (mediana [IQR] = 4 [2-6]; P <0,05).

Cirurgias: osteotomia de nivelamento do platô tibial (TPLO)

Randomized Controlled Trial > Vet Comp Orthop Traumatol. 2017 Jan 16;30(1):46-53.
doi: 10.3415/VCOT-15-12-0198. Epub 2016 Dec 9.

Preoperative Low Level Laser Therapy in Dogs Undergoing Tibial Plateau Levelling Osteotomy: A Blinded, Prospective, Randomized Clinical Trial

Cleo P Rogatko, Wendy I Baltzer [1], Rachel Tennant
Affiliations + expand
PMID: 27935005 DOI: 10.3415/VCOT-15-12-0198

Único tratamento pré-operatório (800-900 nm de comprimento de onda duplo, 6 W, 3,5 J / cm2, área de 100 cm2) ou um tratamento simulado

Plataforma de força, foram realizadas no pré-operatório, depois com 24 horas, duas semanas e oito semanas de pós-operatório. Os sinais radiográficos de cicatrização da osteotomia foram avaliados com oito semanas de pós-operatório.

Às oito semanas de pós-operatório, uma diferença significativa na análise de força vertical de pico foi observada

Uma proporção maior de cães LLLT (5/8) curou no ponto de tempo de oito semanas do que no grupo simulado (3/12)

Os resultados deste estudo demonstrou que a melhora do pico de força vertical pode estar relacionada ao uso pré-operatório de LLLT para cães submetidos a TPLO em oito semanas de pós-operatório e seu uso é recomendado

Casos:TPLO

Casos:TPLO

Casos:TPLO



Casos:TPLO



Casos:TPLO

Casos:TPLO

Casos:TPLO

Cirurgias: osteotomia de nivelamento do platô tibial (TPLO)

Effects of early intensive postoperative physiotherapy on limb function after tibial plateau leveling osteotomy in dogs with deficiency of the cranial cruciate ligament

AJVR, Vol 67, No. 3, March 2006

Conclusão: a fisioterapia precoce deve ser considerada como parte do pós-operatório para evitar a atrofia muscular, aumentar massa muscular e melhorar a ADM.

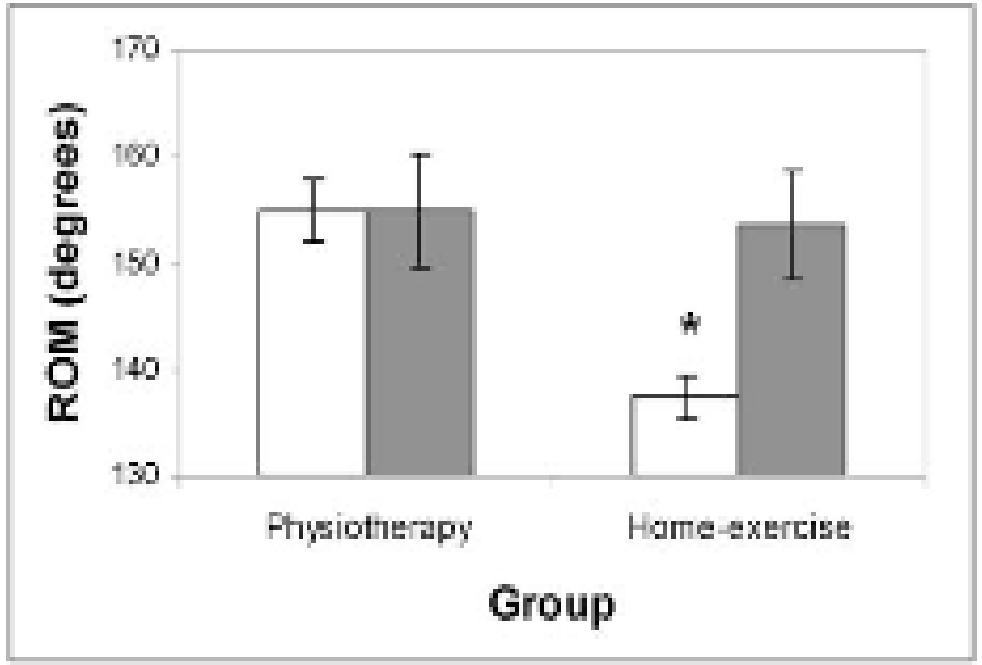

Cirurgias: osteotomia de nivelamento do platô tibial (TPLO)

J Am Vet Med Assoc. 2018 Mar 15;252(6):686-700. doi: 10.2460/javma.252.6.686.

Evaluation of the clinical effects of diet and physical rehabilitation in dogs f leveling osteotomy

Wendy I Baltzer, Sarah Smith-Ostrin, Jennifer J Warnock, Craig G Ruaux

PMID: 29504849 DOI: 10.2460/javma.252.6.

48 cães com dieta enriquecida com ácidos graxos ômega-3 e proteínas, reabilitação física ou ambos em cães após osteotomia de nivelamento do platô tibial (TPLO)

O pico de força vertical e impulso vertical foram maiores após a cirurgia para cães nos grupos com a ração
Notou-se maior ADM e menos claudicação

Cirurgias: osteotomias

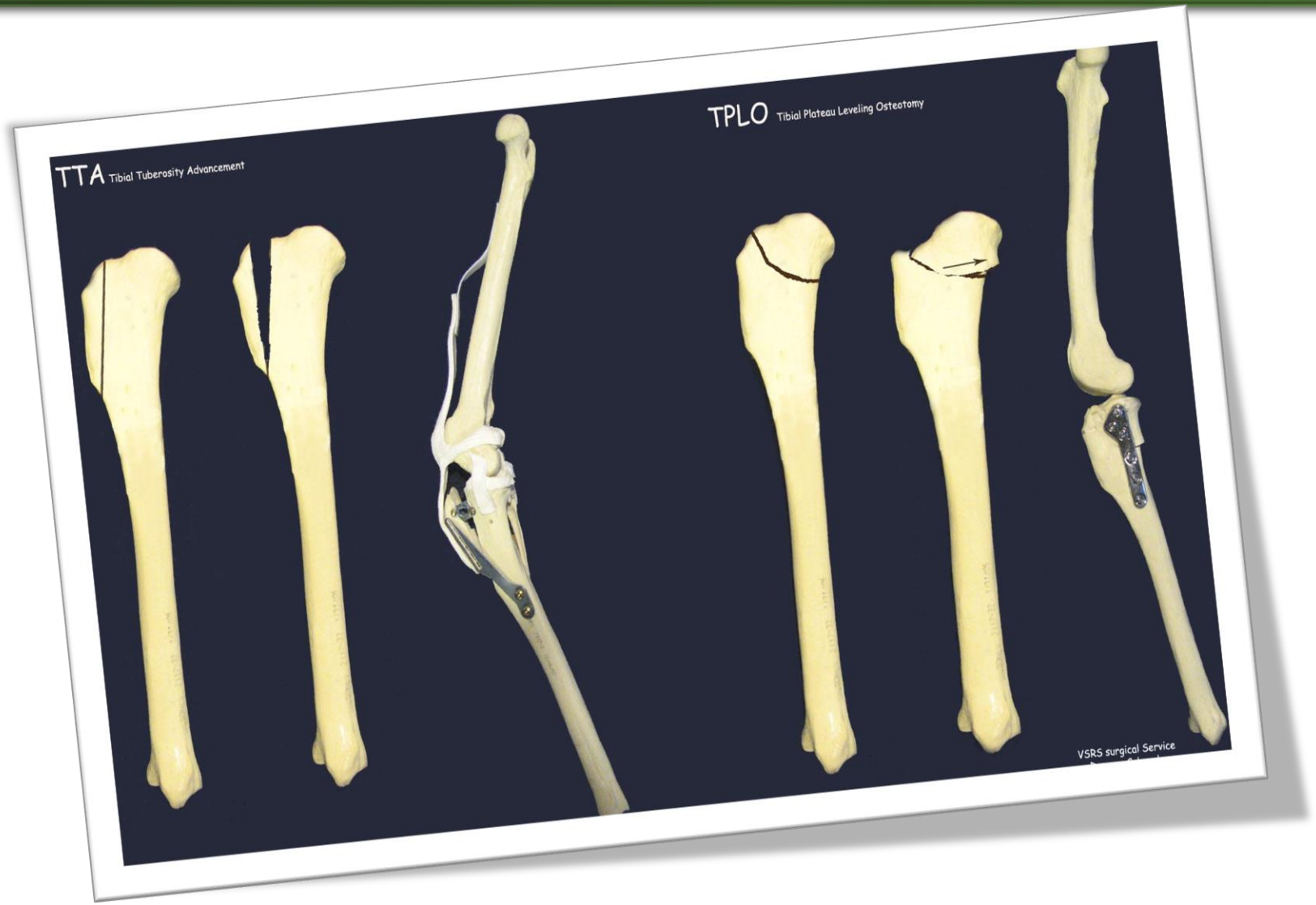

Cirurgias: RLLCR

Review > Vet Surg. 2013 Oct;42(7):765-73. doi: 10.1111/j.1532-950X.2013.12045.x.
Epub 2013 Aug 23.

The role of muscle activation in cruciate disease

Caroline P Adrian [1], Kevin K Haussler, Christopher Kawcak, Raoul F Reiser 2nd, Cheryl Riegger-Krugh, Ross H Palmer, C Wayne McIlwraith, Robert A Taylor

Affiliations + expand

PMID: 23980704 DOI: 10.1111/j.1532-950X.2013.12045.x

Corpus ID: 40622489

GASTROCNEMIUS DOMINANCE AS A CAUSE OF CRANIAL CRUCIATE LIGAMENT DISEASE (CCLD)

D. Griffon · Published 2011

Cirurgias: RLLCR

Preactivation of the quadriceps muscle could limit cranial tibial translation in a cranial cruciate ligament deficient canine stifle

Juan M. Ramirez [a,*], Michael Lefebvre [a], Beatrice Böhme [a], Cédric Laurent [b], Marc Balligand [a]

[a] Department of Clinical Sciences, Division of Small Animal Surgery, College of Veterinary Medicine, University of Liège, Liège, Belgium
[b] Department of Aerospace and Mechanical Engineering, University of Liège, Liège, Belgium

Cirurgias: osteotomias

Musculatura agindo na estabilização do joelho:

Eletro estimulação para fortalecimento em Quadriceps/ Semi tendinoso?

- Quadríceps mais afetado
- Semi tendinoso : agonista do ligamento cruzado, impede o deslocamento cranial da tíbia
- Gastrocnêmio : antagonista do ligamento cruzado (a magnitude do deslocamento da tíbia depende da magnitude do gastrocnêmio, magnitude da força de compressão articular e inclinação do platô tibial)
- Gastrocnêmio > isquio tibiais (semi tendinoso) maior risco de rllcr

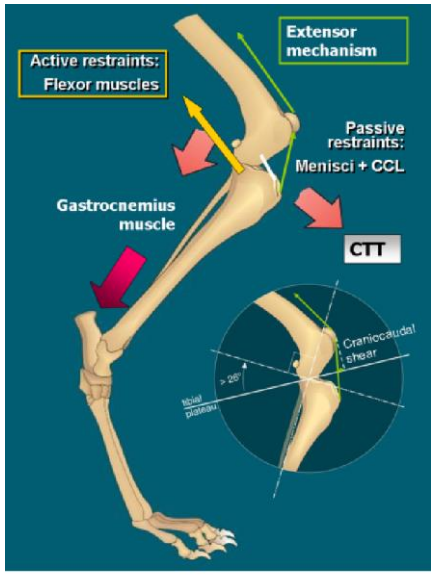

Subidas

Cross slope

Os cães caminharam sobre a placa de pressão em uma superfície nivelada, com um ângulo de elevação lateral de 10 ° (CS1) ou 15 ° (CS2)

Três medidas foram obtidas em intervalos semanais. Força vertical de pico (PFz), impulso vertical (IFz), comprimento do passo e velocidade foram determinados.

> BMC Vet Res. 2014 Sep 28;10:241. doi: 10.

A comparison of ground reaction forces during level and cross-slope walking in Labrador Retrievers

Therese Strasser, Christian Peham, Barbara A Bockstahler

PMID: 25262070 PMCID: PMC4181697 DOI: 10.1186/s12917-014-0241-4

Free PMC article

Cross slope

O membro lesionado na parte mais alta ↓ a ação do gatrocnêmio e ↑ a ação dos isqueo tibiais

Escadas

Declive ⬇ a ação do gastrocnemio e há um ⬆ dos ísqueo tibiais

Senta e levanta

Boa flexão do tarso, quadril estende menos do que na caminhada

* Cuidado tplo/ tta

Independente da Técnica avaliar

- Está apoiando ou não?
- Qual técnica
- Postura do paciente
- Integridade da técnica
- Atrofia muscular
- Osteoatrose

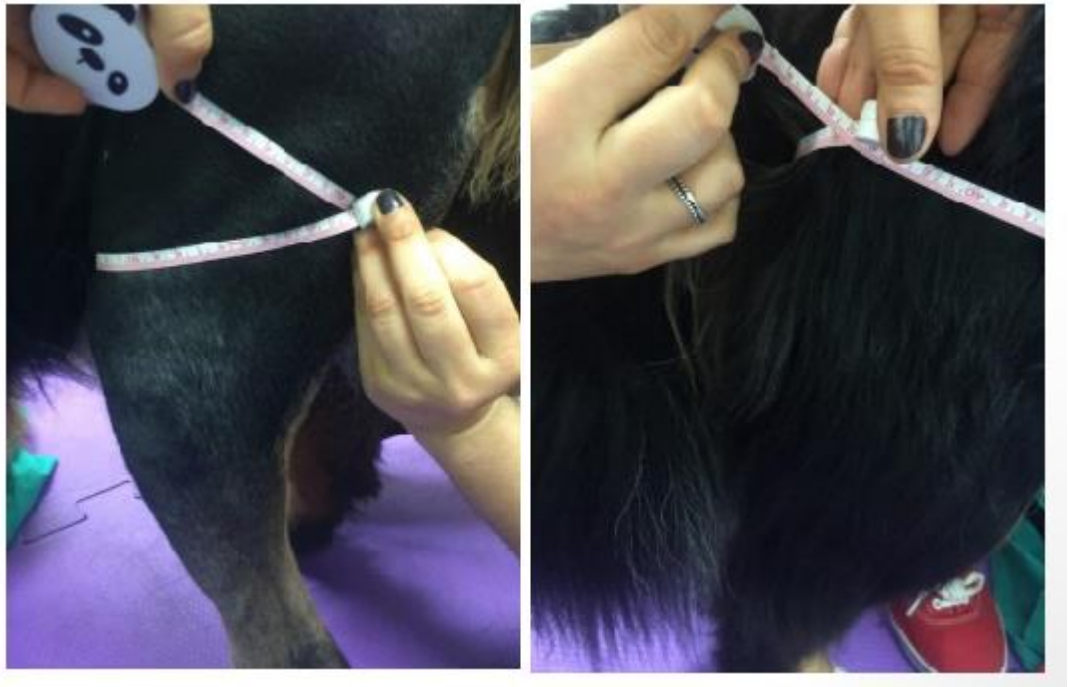

Fonte: MV Carla Marzuli

Perimetria e goniometria

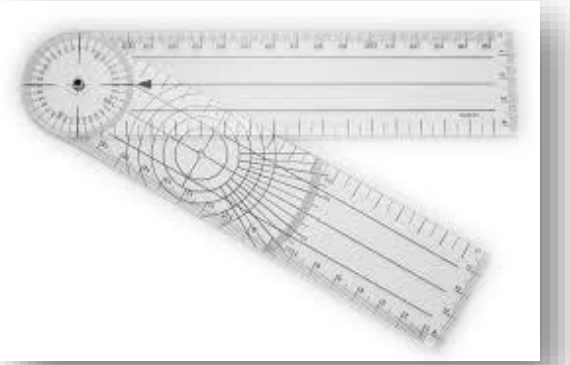

Valores de goniometria cão

Articulação	Flexão	Extensão
Quadril	57ºC	165ºC
Joelho	36ºC	166ºC
Tarso	32ºC	196ºC

Valores de goniometria gato

Articulação	Flexão	Extensão
Quadril	33ºC	159ºC
Joelho	24ºC	166ºC
Tarso	21ºC	163ºC

Conclusão

Saber as técnicas

Saber a biomecânica

Manter o equilíbrio muscular

Ajudar a cicatrização óssea e cirúrgica

Fonte: dr eloy curuci

Família

FisioCare pet
centro de reabilitação animal
www.fisiocarepet.com.br

PremieR
NUTRIÇÃO CLÍNICA

Miriam Caramico

@miriamcaramico

www.facebook.com/fisiocarepet.miriam

11 995911206

caramicofisiovet@gmail.com

OBRIGADA!!