Reabilitação em filhotes: afinal o que podemos ou não utilizar?

FisioCare pet
centro de reabilitação animal

Nivea Maria Veturiano

@fisiocarepet
@niveaveturiano@gmail.com
@fisiocarepet.academy

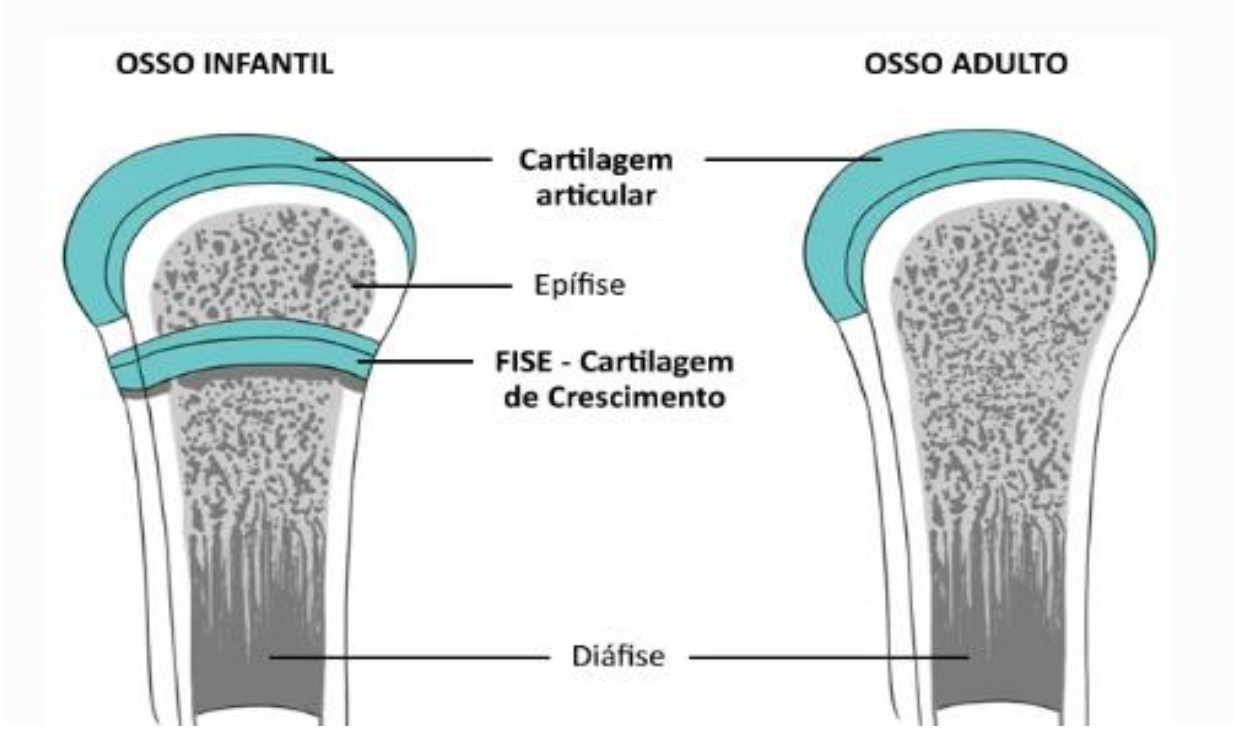

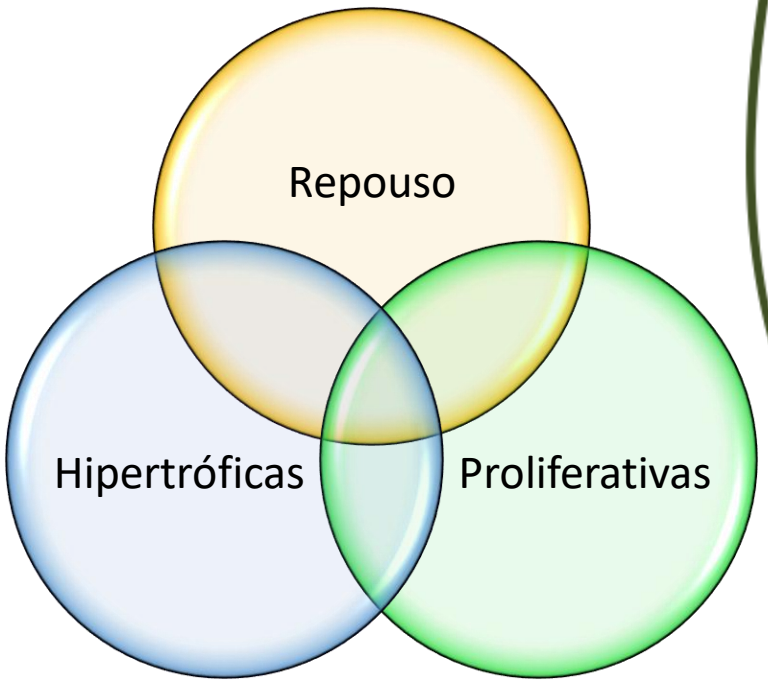

FisioCare pet
centro de reabilitação animal

Volume 51(3): 373-383, 2003
The Journal of Histochemistry & Cytochemistry
http://www.jhc.org

ARTICLE

Temporal Analysis of Rat Growth Plates: Cessation of Growth with Age Despite Presence of a Physis

Helmtrud I. Roach, Gautam Mehta, Richard O.C. Oreffo, Nicholas M.P. Clarke, and Cyrus Cooper

University Orthopaedics (HIR,GM,ROCO,NMPC) and MRC Environmental Epidemiology Unit (CC),
Bone & Joint Research Group, University of Southampton, Southampton General Hospital,
Southampton, United Kingdom

https://pubmed.ncbi.nlm.nih.gov/12588965/

- Medidas das placas de crescimento;
- Crescimento longitudinal:
  - Angiogênese elevada.
- Outros estudos.

FisioCare pet
centro de reabilitação animal

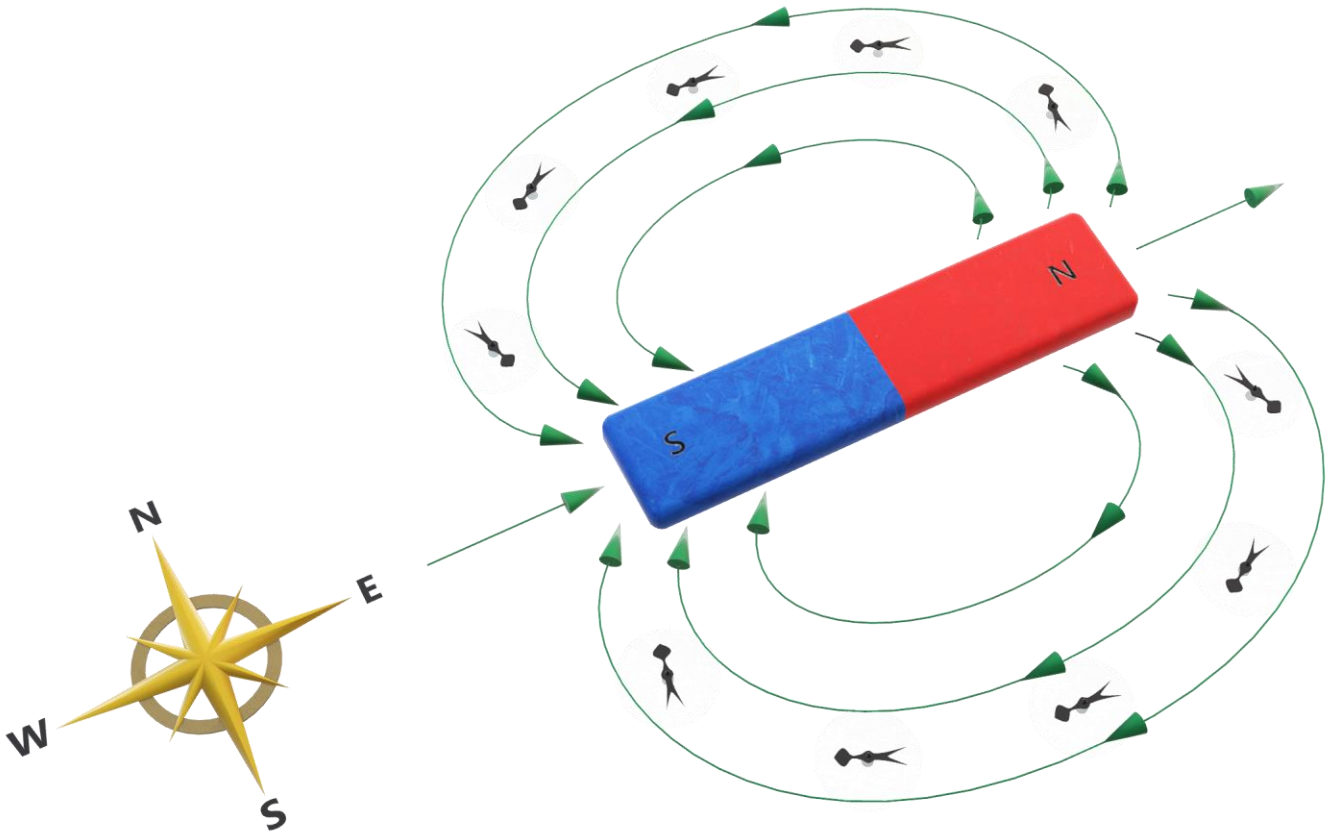

Campo Magnético

Fisio Care pet
centro de reabilitação animal

Research in Veterinary Science 119 (2018) 1–8

ELSEVIER

Contents lists available at ScienceDirect

Research in Veterinary Science

journal homepage: www.elsevier.com/locate/rvsc

Veterinary applications of pulsed electromagnetic field therapy

https://pubmed.ncbi.nlm.nih.gov/29775839/

- Autor relata que a resposta ao tratamento com a terapia curiosamente só é observada em **tecidos lesionados**.
- **Que as terapias direcionadas não causam crescimento ósseo ou regeneração tecidual fora do local lesionado.**

FisioCare pet
centro de reabilitação animal

applied sciences

MDPI

Article

Effect of Pulsed Electromagnetic Field Stimulation on the Growth Plate of the Tibia Bone of Rats: An In Vivo Study

Yoon-Young Sung [1], Jae-Woo Shin [2], Won-Kyung Yang [3], Min-Jin Kim [3], Ja-Ik Koo [4], Eun-Mi Noh [4], Kyoung-Soo Min [4], Mi-Young Yun [5] and Seung-Hyung Kim [3,*]

https://www.mdpi.com/2076-3417/11/16/7571

- 28hz e 20 Gauss em ratos por 10 horas, durante 10 dias.
- **Grupo de estudo apresentou taxa de crescimento com diferença altamente significativa.**

FisioCare pet
centro de reabilitação animal

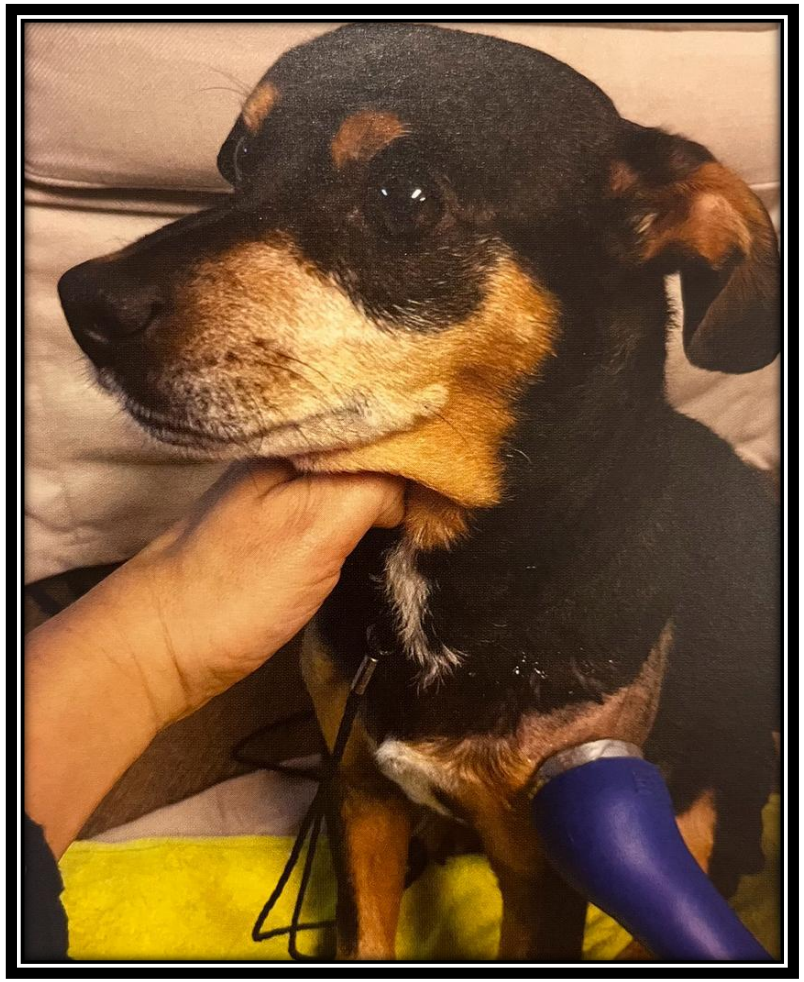

Ultrassom Terapêutico

Fisio Care pet
centro de reabilitação animal

SYSTEMATIC REVIEW

Effects of Therapeutic Ultrasound on Growth Plates: A Systematic Review

Soroush Baghdadi, MD; Kathleen Harwood, BA; Elliot Greenberg, PT, DPT, PhD; Keith D. Baldwin, MSPT, MD, MPH; John Todd R. Lawrence, MD, PhD

Division of Orthopaedics, The Children's Hospital of Philadelphia, Philadelphia, Pennsylvania.

https://pubmed.ncbi.nlm.nih.gov/34958326/

- Selecionados 459 citações, após retiradas de duplicatos, separados apenas os artigos em inglês, excluídos estudos que não atendia aos critérios, chegaram ao número de 8 artigos.
- **Doses que variavam de 0,03w/cm² até 7w/cm² variando entre modos pulsado e contínuos.**

FisioCare pet
centro de reabilitação animal

- Os estudos sugerem que mesmo em doses baixas de menor duração e **mesmo não causando aquecimento tecidual** apresentaram:
  - **Alteração celular da placa de crescimento, embora não se tenha tido alteração de mudança de crescimento longitudinal óssea.**
- O mais importante foi que autor relata que o tratamento com ultrassom terapêutico não parece ter nenhum efeito fora da área tratada, ou seja, se a aplicação estiver longe da físe, segundo ele não há problema na sua utilização.

Fisio Care pet
centro de reabilitação animal

LASER

Fisio Care pet
centro de reabilitação animal

Salve ☐ | O email | Enviar para | Ordenado por: Melhor correspondência | Opções de exibiç

108 resultados

« < Página 1 de 11 > »

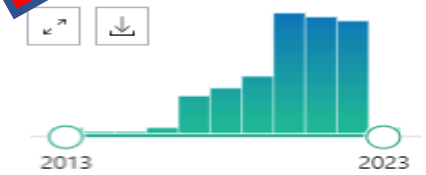

DISPONIBILIDADE DE TEXTO

- ☐ Resumo
- ☐ Texto completo gratuito
- ☐ Texto completo

ATRIBUTO DO ARTIGO

- ☐ Dados associados

TIPO DE ARTIGO

- ☐ Livros e Documentos
- ☐ Ensaio Clínico
- ☐ Meta-análise
- ☐ Teste controlado e aleatório
- ☐ Análise
- ☐ Revisão sistemática

DATA DE PUBLICAÇÃO

- ○ 1 ano
- ○ 5 anos

☐ 1 Citar Compartilhar

Efeito da **fotobiomodulação** combinada com fisioterapia no desempenho funcional em **crianças** com mielomeningocele: Um protocolo de estudo clínico cego randomizado.

Silva T, Queiroz JR, Turcio KHL, Tobelem DDC, Araújo TR, Coutinho KSL, Chavantes MC, Horliana ACRT, Deana AM, Silva DFTD, Castelo PM, Fernandes KPS, Motta LJ, Mesquita-Ferrari RA, Kalil Bussadori S.

PLoS One. 6 de outubro de 2021;16(10):e0253963. doi: 10.1371/journal.pone.0253963. eCollection 2021.

See More

PMID: 34613973 **Artigo PMC gratuito.** Ensaio Clínico.

O objetivo do estudo proposto é avaliar os efeitos da **fotobiomodulação** (PBM) combinada com a fisioterapia no desempenho funcional de **crianças** com mielomeningocele lombossacral baixa. ...O Inventário de Avaliação Pediátrica de Incapacidade será usado para avaliar...

☐ 2 Citar Compartilhar

Eficácia da **Fotobiomodulação** Laser na Aceleração do Movimento Dentário Ortodôntico em **Crianças** : Uma Revisão Sistemática com Meta-análise.

Yavagal CM, Matondkar SP, Yavagal PC.

Int J Clin Pediatr Dent. 2021;14(Supl 1):S94-S100. doi: 10.5005/jp-journals-10005-1964.

PMID: 35082474 **Artigo PMC gratuito.** Análise.

Eficácia da **Fotobiomodulação** Laser na Aceleração do Movimento Dentário Ortodôntico em **Crianças** : Uma Revisão Sistemática com Meta-análise. Int J Clin Pediatr Dent 2021;14(**S** -1):S94-S100....

☐ 3 Citar Compartilhar

Fotobiomodulação para mucosite oral induzida por quimioterapia em **crianças** leucêmicas : um ensaio clínico controlado randomizado.

Reyad FA, Elsayed NM, El Chazli Y.

Distúrbio Bucal 23 de abril de 2022. doi: 10.1111/odi.14217. Online antes da impressão.

PMID: 35460304

OBJETIVOS: Avaliação da eficácia da **Fotobiomodulação** (PBM) para mucosite oral (OM) induzida por quimioterapia em **crianças** leucêmicas . MATERIAIS E MÉTODOS: Um estudo clínico randomizado controlado incluindo quarenta e quatro **crianças** leucêmicas diagnosticadas com quimioterapia ...

☐ 4 Citar

Mecanismos Moleculares e Celulares da Artrite em **Crianças** e Adultos: Novas Perspectivas na **Fotobiomodulação** Aplicada .

Ailioaie LM, Litscher G.

Fisio Care pet
centro de reabilitação animal

Acta orthop. scand. 49, 244—248, 1978

BONE GROWTH ALTERATIONS RESULTING FROM APPLICATION OF CO_2 LASER BEAM TO THE EPIPHYSEAL GROWTH PLATES

An Experimental Study in Rabbits

G. MOREIN*, S. GASSNER† & I. KAPLAN‡

* Department of Orthopedics and Traumatology, † Department of Experimental Surgery and ‡ Department of Plastic and Maxillo-Facial Surgery, Beilinson Medical Center, Petah Tiqva, Israel.

https://pubmed.ncbi.nlm.nih.gov/685669/

- 59 coelhos, epífise femoral distal direita, 2 grupos;
- O aquecimento pelo laser leva a uma lesão na placa epifisária, mesmo que em baixa intensidade, danificando assim a placa epifisária;
- Laser tipo Co mesmo em baixa potencia, quando seu feixe atinge a PE, danifica sua cartilagem.

FisioCare pet
centro de reabilitação animal

4 – ORIGINAL ARTICLE
MODELS, BIOLOGICAL

Low-level laser on femoral growth plate in rats[1]

Laser terapêutico de baixa potência na placa de crescimento de ratos

Sidney Piesco de Oliveira[I], Sheila Canevese Rahal[II], Elenize Jamas Pereira[III], Paulo Ricardo de Oliveira Bersano[IV], Fabio de Almeida Vieira[V], Carlos Roberto Padovani[VI]

[I]Master, Department of Veterinary Surgery and Anesthesiology, School of Veterinary Medicine and Animal Science, UNESP, Botucatu-SP, Brazil. Intellectual and scientific content of the study, manuscript writing, involved with technical procedures and in the protocol.
[II]PhD, Full Professor, Department of Veterinary Surgery and Anesthesiology, School of Veterinary Medicine and Animal Science, UNESP, Botucatu-SP, Brazil. Mentor, conception and design of the study, manuscript writing, critical revision.
[III]PhD, Associate Professor, Department of Medical Clinic, School of Medicine, UNESP, Botucatu-SP, Brazil. Acquisition of data, helped with technical procedures.
[IV]Fellow PhD degree, Department of Veterinary Clinical Sciences, School of Veterinary Medicine and Animal, UNESP, Botucatu-SP, Brazil. Pathological and histometric examinations.
[V]Volunteer Faculty, Dog Bakery Institute, Sao Paulo-SP, Brazil. Helped with technical procedures.
[VI]PhD, Full Professor, Department of Biostatistics, Biosciences Institute, UNESP, Botucatu-SP, Brazil. Acquisition of data.

https://pubmed.ncbi.nlm.nih.gov/22378365/

FisioCare pet
centro de reabilitação animal

- **G1 10J** e G2 controle;
- Comprimento longitudinal foi maior no G2 que no G1;
- Número de condrócitos foi menos no G1 que no G2;
- Zona de cartilagem calcificada e a angiogênese foram maiores no G1 que no G2.

Fisio Care pet
centro de reabilitação animal

Photomedicine and Laser Surgery
Volume 28, Number 4, 2010
© Mary Ann Liebert, Inc.
Pp. 527–532
DOI: 10.1089/pho.2009.2572

Effect of GaAlAs Laser Irradiation on the Epiphyseal Cartilage of Rats

Marcela Dalla Costa Cressoni,[1] Helena Hanna Khalil Dib Giusti, M.S.,[2] Antonio Carlos Pião, Ph.D.,[3] Rodrigo Leal de Paiva Carvalho,[1] Carlos Alberto Anaruma, Ph.D.,[4] and Raquel Aparecida Casarotto, Ph.D.[1]

https://pubmed.ncbi.nlm.nih.gov/20201664/

- 3 grupos: GC, G5 e G15 aplicados na região de epífise tibial proximal.
- As irradiações a laser induziram um aumento na espessura de cartilagem epifisária no G5 e G15 e, um aumento de números de condrócitos no G15.
- **No entanto esse aumento não foi associado a alterações no comprimento da tíbia, de acordo com as análises radiográficas.**

Fisio Care pet
centro de reabilitação animal

- Apesar da zona de repouso estar menor em ambos os grupos (G5 e G15), autor relata que pode estar relacionado a um **aumento do metabolismo das células, que quando estimuladas pela terapia, passam a consumir mais nutrientes da matriz extracelular**;
- **Não houve diferenças significativas do crescimento longitudinal das tíbias nos 3 grupos avaliados;**
- **segundo autor esse resultado pode ocorrer pois ele acredita que a zona proliferativa não é afetada pelo tratamento.**

FisioCare pet
centro de reabilitação animal

Lasers in Dental Science (2022) 6:177–187
https://doi.org/10.1007/s41547-022-00158-x

ORIGINAL ARTICLE

Effect of low-level laser therapy on condylar growth in children treated with functional appliance: a preliminary study

Mohamed E. Amer[1] · Abbadi ElKadi[2] · Mohamed Nadim[3] · Youssef Sedky[4]

Received: 22 February 2022 / Accepted: 3 May 2022 / Published online: 20 May 2022
© The Author(s), under exclusive licence to Springer Nature Switzerland AG 2022

https://pubmed.ncbi.nlm.nih.gov/35611353/

- G1 – grupo laser + uso de aparelho funcional bloco duplo
- G2 – grupo controle com uso aparelho funcional bloco duplo.
- Estudo feito as cegas, só aplicador de laser tinha conhecimento, as pessoas que realizavam as medidas e pacientes não tinham.

FisioCare pet
centro de reabilitação animal

- 2,5 J/cm² - 2x na semana (1º mês) e 1x na semana (2º e 3º mês) – total 16 sessões.
- **Resultados não apresentaram diferenças significativas entre o grupo de laser e o grupo controle em relação ao crescimento mandibular.**
- **Os efeitos da terapia a laser de baixa intensidade depende da quantidade de irradiação, frequência e duração da aplicação.**
- Autor relata que respostas estão relacionadas a dosagens utilizadas:
  - Baixas podem haver resultados positivos para cicatrizações;
  - Altas podem causar efeitos deletérios e inibitórios.
- Autor recomenda doses entre 0,5 J/cm² a 4 J/cm².

Fisio Care pet
centro de reabilitação animal

CONCLUSÃO

- Doses, frequências e intensidades irão desenvolver respostas totalmente diferentes, podendo apresentar resultados benéficos ou deletérios.
- Há a necessidade de mais estudos, e em diversas espécies para entender suas variações e seus resultados.

Fisio Care pet
centro de reabilitação animal

CONCLUSÃO

- A **Fisio Care Pet** em **12 anos de serviços**, e com mais de 50 unidades no Brasil, com mais de **30 mil casos atendidos**, nunca teve nenhum problema de crescimento ósseo no uso de aplicação de laser e magnetoterapia, corroborando com os estudos.

Fisio Care pet
centro de reabilitação animal

Casos Clínicos

Fisio Care pet
centro de reabilitação animal

Baruk, Buldogue Francês

Nome: **BARUK**

Acompanhante do Exame: **VITORIA**

Espécie: **CANINA**

Idade: **0 anos 5 meses**

Data: **03/06/21**

Achados são correlacionados:

Região: **MEMBRO PÉLVICO ESQUERDO - ARTICULAÇÃO FEMOROTIBIOPATELAR**

Radiografias em projeções: **CRANIOCAUDAL E MEDIOLATERAL**

- Osso patelar em topografia habitual.

- Na incidência ML nota-se deslocamento proximal de núcleo de ossificação secundário de crista tibial e de desvio caudo-proximal de metáfise proximal de tíbia -- Alterações radiográficas compatíveis com fratura avulsiva de crista tibial associada à fratura epifiseal proximal (Salter-Harris tipo I).

- Demais estruturas ósseas, articulares e linhas epifisárias na região em estudo estão aparentemente preservadas, sem mais alterações radiográficas dignas de nota no presente exame.

Obs. : Realizado estudo radiográfico de membro contra-lateral (MPD) para fins comparativos e auxílio diagnóstico.

Fisio Care pet
centro de reabilitação animal

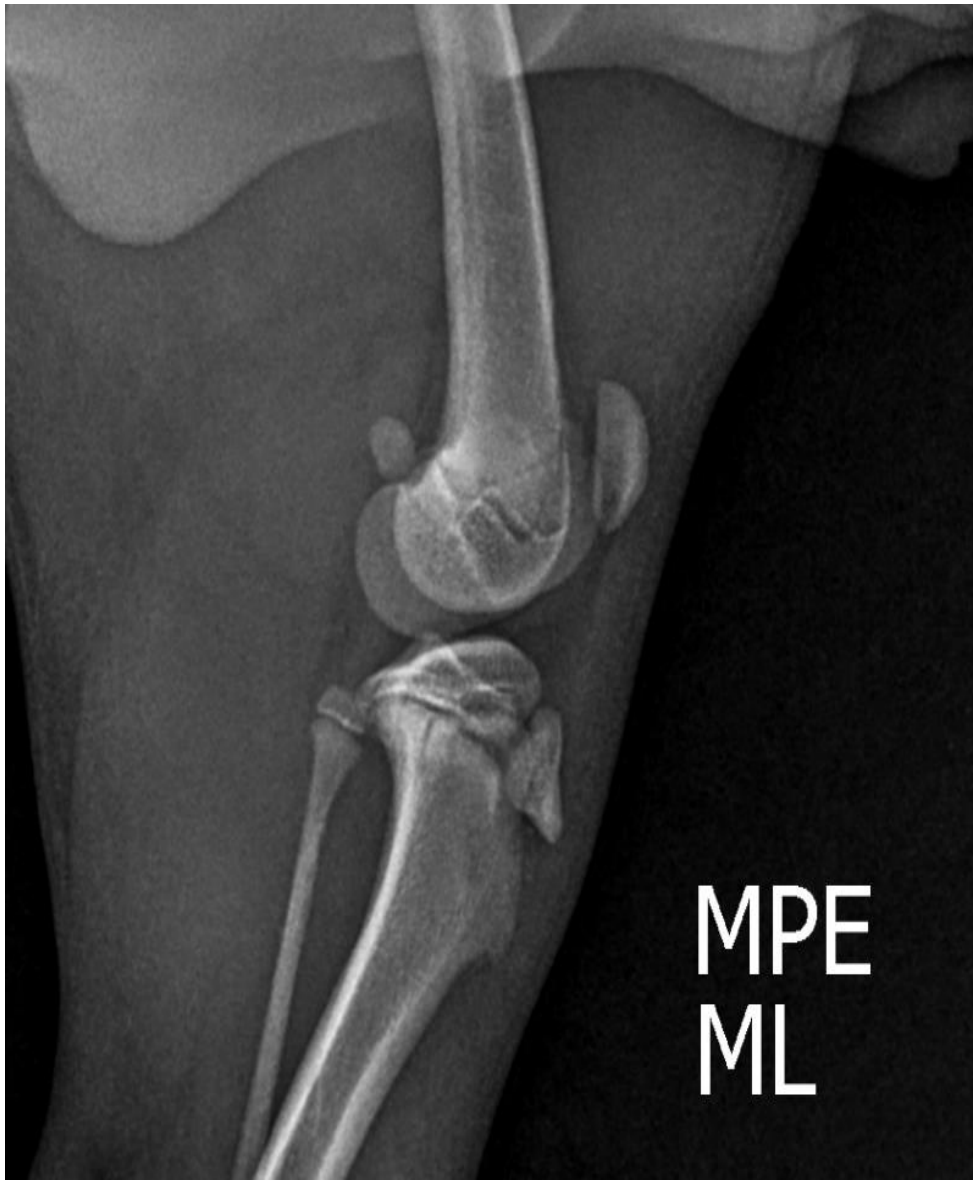

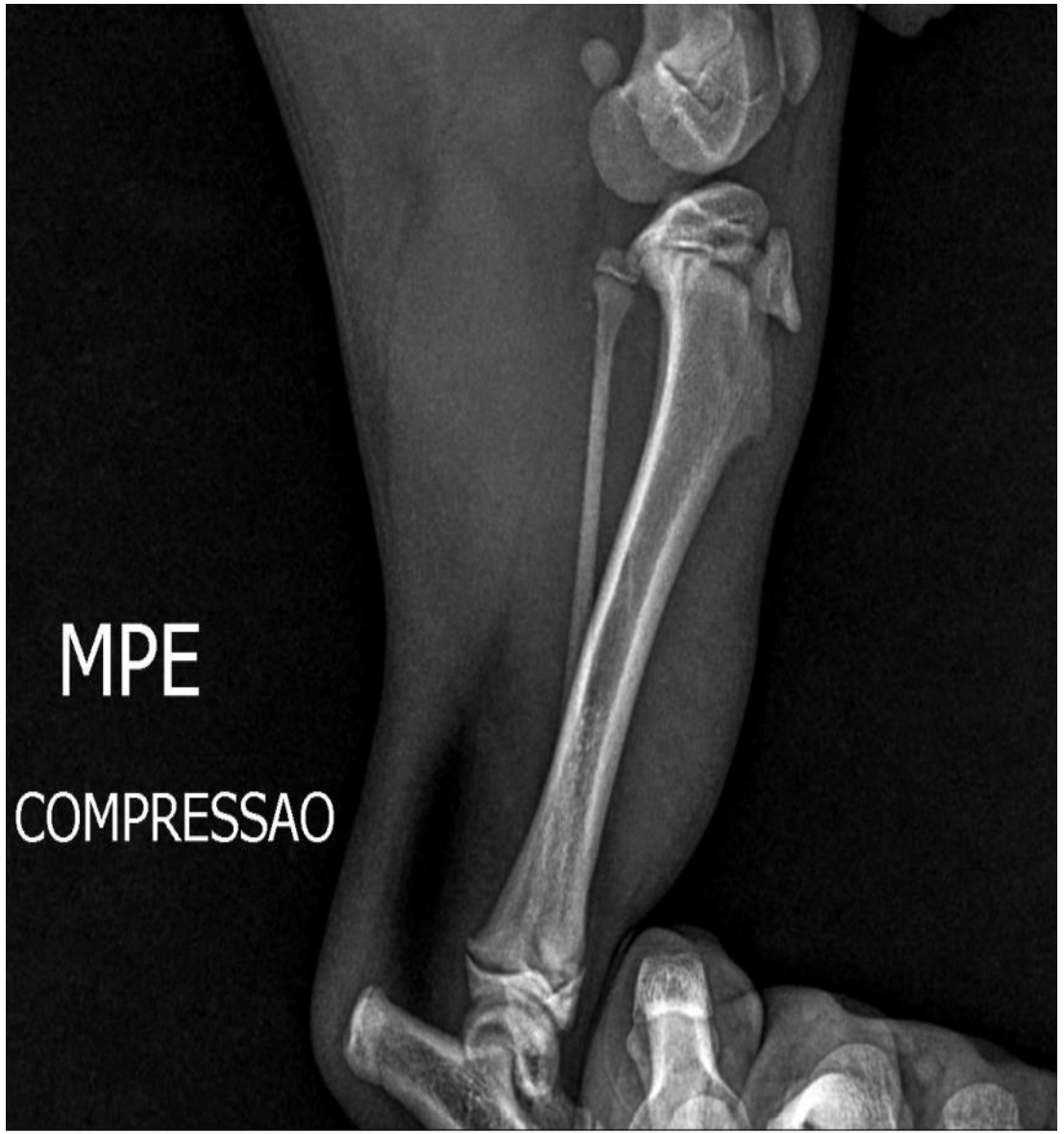

Fisio Care pet
centro de reabilitação animal

Fisio Care pet
centro de reabilitação animal

Nome: **BARUK**

Acompanhante do Exame: **MATHEUS**

Espécie: **CANINA**

Idade: **0 anos 6 meses**

Data: **20/07/21**

Achados são correlacionados:

Região: **JOELHO ESQUERDO**

Radiografias em projeções: **MEDIOLATERAL ESQUERDA E CRANIOCAUDAL**

ACHADOS RADIOGRÁFICOS:

Alteração da morfologia da porção proximal da tíbia, com imagem sugestiva de discreto desvio proximal da tuberosidade tibial.

Linha radiotransparente em face cranial da tibial.

Aumento da porção medial do disco epifisário proximal da tíbia.

Escleros da região metafisária proximal da tíbia.

Discreto desvio cranial da patela.

IMPRESSÃO DIAGNÓSTICA:

Alteração traumática em tíbia proximal com sinais de calo ósseo em formação, porém com discreto desvio da tuberosidade tibial.

Obs.: em comparação ao exame anterior do dia 18.06.2021, nota-se evolução favorável do quadro radiográfico.

Fisio Care pet
centro de reabilitação animal

Fisio Care pet
centro de reabilitação animal

Nome: **BARUK**

Acompanhante do Exame: **MATHEUS**

Espécie: **CANINA**

Idade: **0 anos 7 meses**

Data: **25/08/21**

Achados são correlacionados:

Região: **MEMBRO PÉLVICO ESQUERDO**

Radiografias em projeções: **CRANIOCAUDAL E MEDIOLATERAL**

Ainda evidencia-se alteração do trabeculado ósseo em terço proximal de diáfise tibial apresentando aumento da
radiopacidade em medular óssea -- Alteração radiográfica sugestiva de padrão levemente proliferativo (processo
inflamatório?).

Em relação ao exame prévio, 20/07/2021, nota-se leve diminuição da interlinha radiográfica junto à crista tibial,
mas sem outras alterações radiográficas em medular de tíbia proximal.

- Paciente sofre queda do sofá no final de semana e desde então evitava apoiar o membro.

FisioCare pet
centro de reabilitação animal

Fisio Care pet
centro de reabilitação animal

Fisio Care pet
centro de reabilitação animal

E

Fisio Care pet
centro de reabilitação animal

Fisio Care pet
centro de reabilitação animal

@fisiocarepet.academy

fisiocarepet.com.br