Laser em pacientes oncológicos, podemos ou não utilizar?

FisioCare pet
centro de reabilitação animal

Ricardo S. Lopes

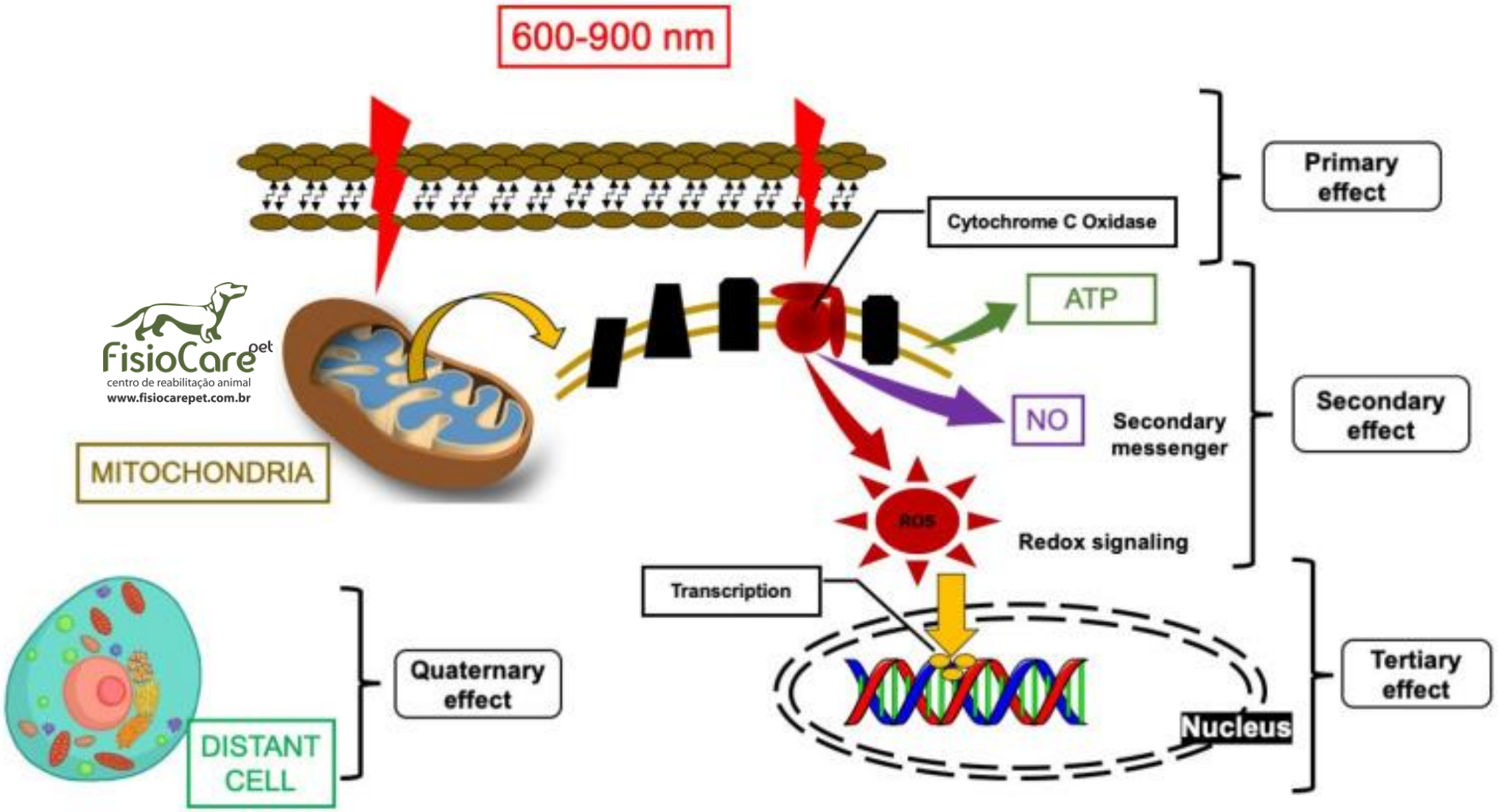

FisioCare pet
centro de reabilitação animal
www.fisiocarepet.com.br

Mas e a aplicação em pacientes oncológicos?

Fisio Care pet
Centro de reabilitação animal

Método de estudo

A. Avaliação de 72 artigos de laser na oncologia

B. Discussão com 20 veterinários da Academy

C. Discussão com 8 referências internacionais

D. Leitura de 10 livros de fisiatria veterinária

E. Associações internacionais

Fisio Care pet
centro de reabilitação animal

Opiniões de referências na fisiatria

FisioCare pet
centro de reabilitação animal

O que dizem os livros?

Contraindicação

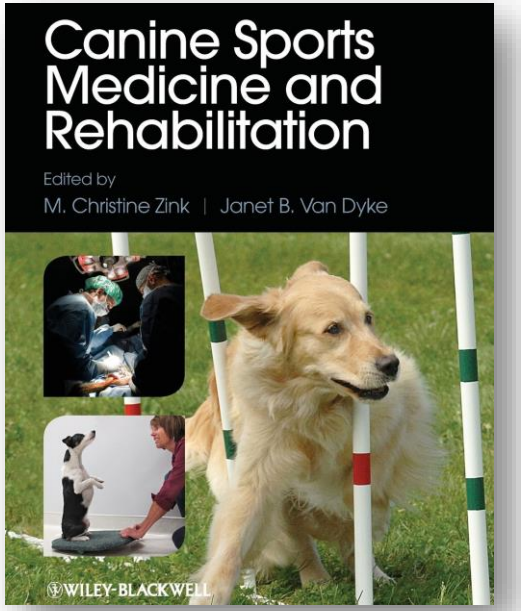

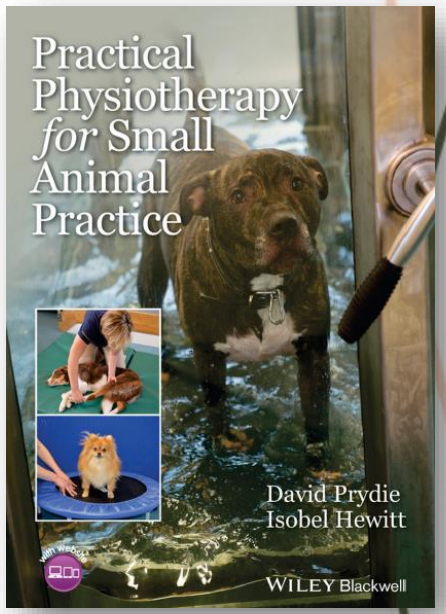



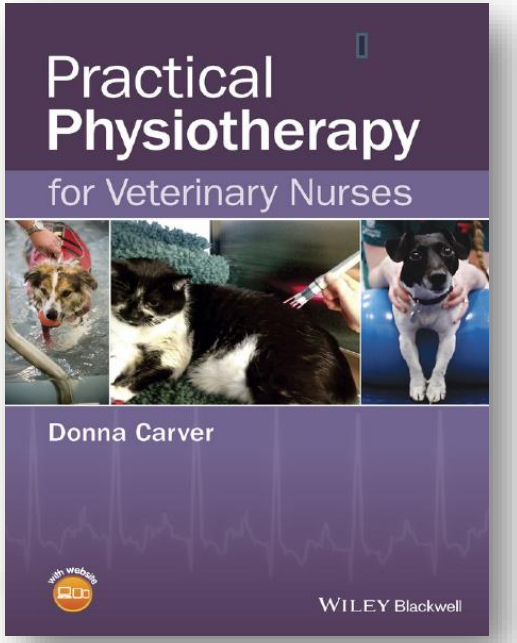

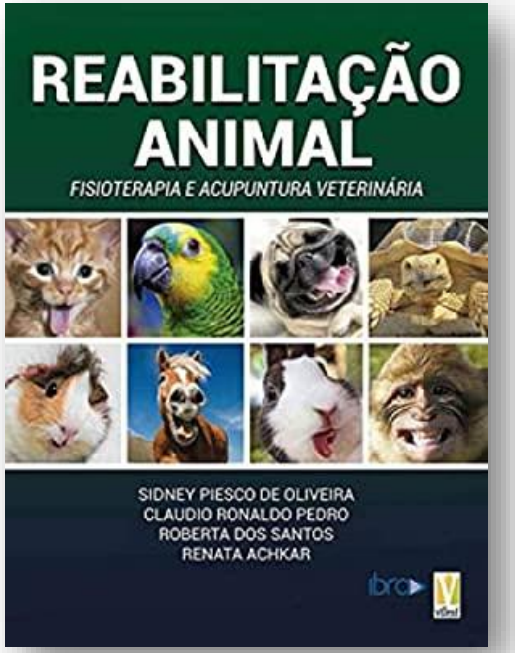



sio Care pet
centro de reabilitação animal

O que dizem os livros?

Precaução

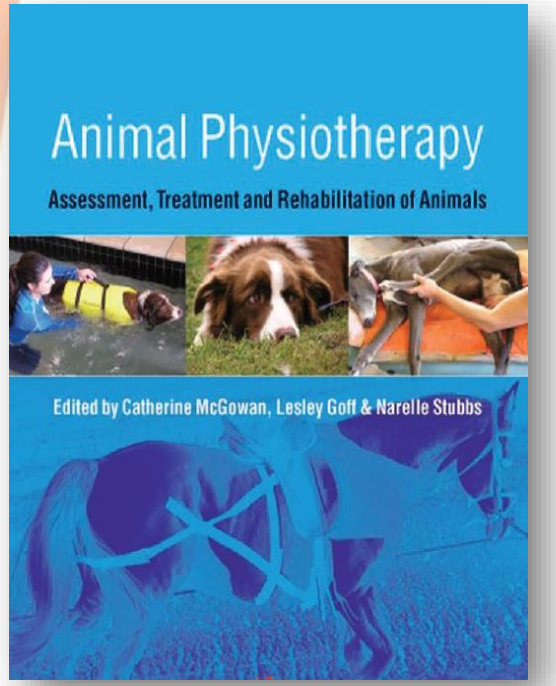

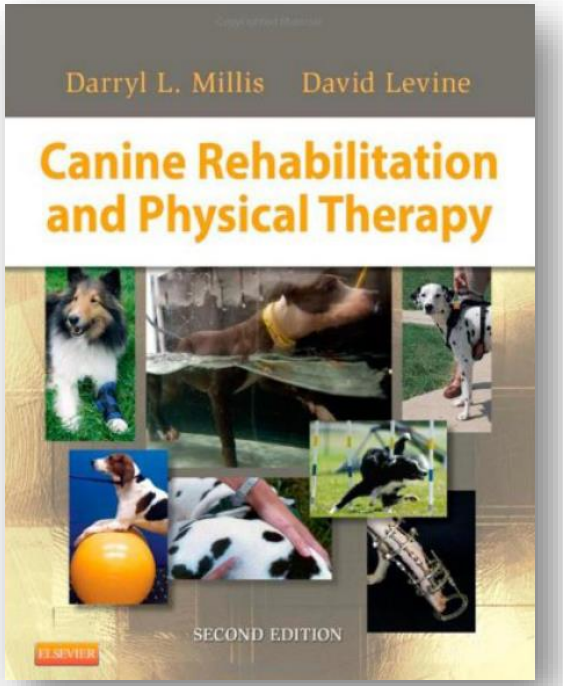

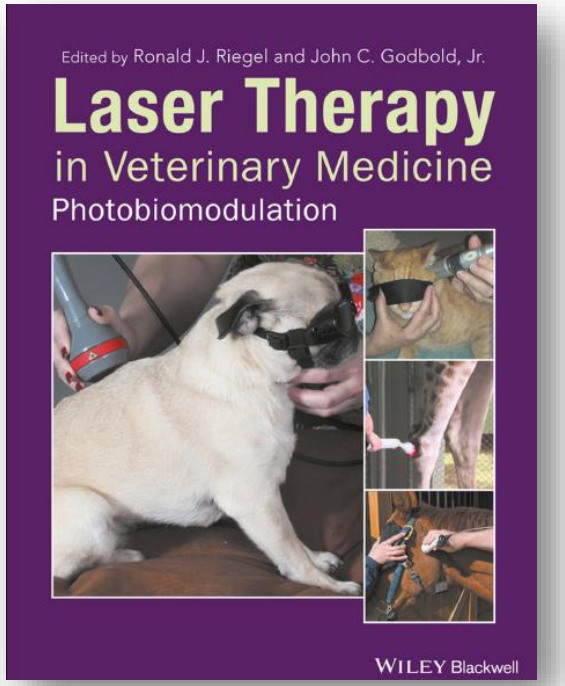

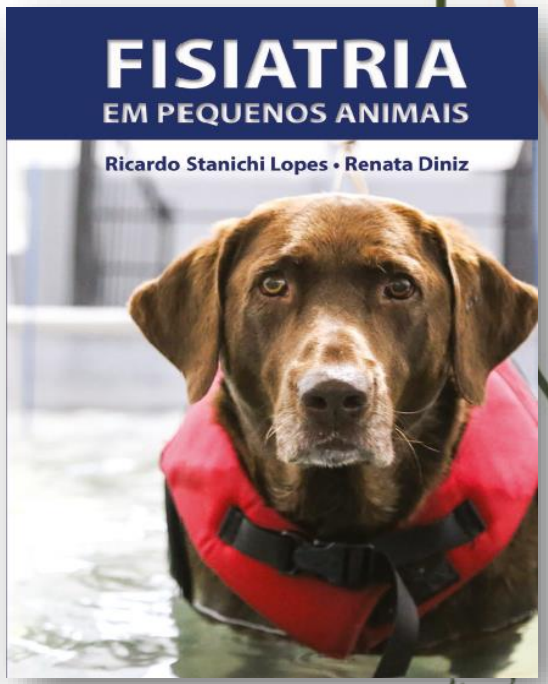

Fisio Care pet
centro de reabilitação animal

O que dizem os livros?

Liberam o uso em pacientes neoplásicos

Fisio Care pet
centro de reabilitação animal

Quais são as teorias?

1. O laser pode aumentar o crescimento de células tumorais, mesmo longe do sítio de aplicação
2. O laser não causa piora do quadro tumoral

Fisio Care pet
centro de reabilitação animal

Crescimento tumoral devido a aplicação direta sobre o tumor

Estudos in vitro:

1. https://pubmed.ncbi.nlm.nih.gov/2927231/
2. https://pubmed.ncbi.nlm.nih.gov/12928820/
3. https://pubmed.ncbi.nlm.nih.gov/16356152/
4. https://pubmed.ncbi.nlm.nih.gov/9372613/
5. https://pubmed.ncbi.nlm.nih.gov/11902350/
6. https://pubmed.ncbi.nlm.nih.gov/15954819/
7. https://pubmed.ncbi.nlm.nih.gov/30211121/
8. https://pubmed.ncbi.nlm.nih.gov/24526326/
9. https://pubmed.ncbi.nlm.nih.gov/29160001/
10. https://pubmed.ncbi.nlm.nih.gov/16356152/
11. https://pubmed.ncbi.nlm.nih.gov/27322660/
12. https://pubmed.ncbi.nlm.nih.gov/12238800/
13. https://pubmed.ncbi.nlm.nih.gov/12928820/
14. https://pubmed.ncbi.nlm.nih.gov/16356152/
15. https://pubmed.ncbi.nlm.nih.gov/15954819/
16. https://pubmed.ncbi.nlm.nih.gov/23554211/

FisioCare pet
centro de reabilitação animal

Photomed Laser Surg. 2007 Aug;25(4):275-80. doi: 10.1089/pho.2007.2055.

The effects of laser irradiation on osteoblast and osteosarcoma cell proliferation and differentiation in vitro

Materiais e métodos: Foram estudadas **linhas celulares** neonatais, murinas, calvárias, osteoblásticas e de **osteossarcoma humano**. Uma **única irradiação a laser foi realizada em três diferentes comprimentos de onda, nas energias de 0,5, 1, 5 e 10 J / cm (2**). Vinte e quatro horas após a irradiação do laser, os ensaios de proliferação celular e fosfatase alcalina foram avaliados.

Resultados: A proliferação de osteoblastos aumentou significativamente após irradiação a laser de 830 nm (a 10 J / cm (2)), mas diminuiu após irradiação a laser de 780 nm (a 1, 5 e 10 J / cm (2)). A proliferação de células de osteossarcoma aumentou significativamente após 670 nm (a 5 J / cm (2)) e irradiação a laser de 780 nm (a 1, 5 e 10 J / cm (2)), mas não após irradiação a laser de 830 nm. A atividade da fosfatase alcalina (ALP) na linha de osteoblastos aumentou após a irradiação do laser de 830 nm a 10 J / cm (2), enquanto a atividade da ALP não foi alterada, independentemente do comprimento de onda ou intensidade do laser.

Conclusão: Com base nas condições deste estudo, concluímos que **cada linha celular responde de forma diferente a comprimentos de onda específicos e combinações de dose**. Investigações adicionais são necessárias para investigar os mecanismos fisiológicos responsáveis pelos resultados contrastantes obtidos ao usar a irradiação a laser em células ósseas normais e malignas em cultura.

FisioCare pet
centro de reabilitação animal

Estudos in vitro que não houve crescimento de células cancerígenas

1. https://pubmed.ncbi.nlm.nih.gov/9372613/
2. https://pubmed.ncbi.nlm.nih.gov/10495304/
3. https://pubmed.ncbi.nlm.nih.gov/21340656/
4. https://pubmed.ncbi.nlm.nih.gov/26395333/
5. https://pubmed.ncbi.nlm.nih.gov/27089455/
6. https://pubmed.ncbi.nlm.nih.gov/30232646/

Fisio Care pet
centro de reabilitação animal

Crescimento tumoral devido a aplicação direta sobre o tumor

Estudos in vivo:

Photomed Laser Surg. 2016 Jun;34(6):229-35. doi: 10.1089/pho.2015.3968. Epub 2016 Apr 14.

Low-Level Laser Therapy Promoted Aggressive Proliferation and Angiogenesis Through Decreasing of Transforming Growth Factor-β1 and Increasing of Akt/Hypoxia Inducible Factor-1α in Anaplastic Thyroid Cancer

1. https://pubmed.ncbi.nlm.nih.gov/27078192/
2. https://pubmed.ncbi.nlm.nih.gov/21718118/
3. https://pubmed.ncbi.nlm.nih.gov/29623521/
4. https://pubmed.ncbi.nlm.nih.gov/10739143/

Fisio Care pet
centro de reabilitação animal

Crescimento tumoral devido a aplicação direta sobre o tumor

Métodos: Lesões cancerosas foram induzidas na bolsa da bochecha de 15 hamsters sírios dourados usando DMBA 3 vezes por semana durante 8 semanas. Ao final da indução do câncer (8 semanas), os animais do G1 foram sacrificados e confirmada a presença dos tumores. Os animais em G3 foram irradiados (λ660 nm, 30 mW, CW, Ø = 3 mm, área: 0,07 cm (2), 424 mW / cm (2), 133 s, 56,4 (2) J / cm (2), 4J) em dias alternados durante 4 semanas. O G2 não recebeu intervenções no mesmo período. As amostras foram retiradas e submetidas à análise histológica em microscopia de luz.

Resultados: Diferenças significativas (p = 0,02) na quantidade de CCE bem diferenciados foram observadas entre G1 e G3 e entre G3 e G2 (p = 0,04). Diferença significativa também foi observada entre G3 e G1 e G2 no que diz respeito à quantidade de tumores pouco diferenciados (p = 0,04).

Conclusões: **Conclui-se que o LLLT, dentro dos parâmetros utilizados no presente estudo, ocasionou significativa progressão da gravidade do CEC na cavidade oral de hamsters.**

https://pubmed.ncbi.nlm.nih.gov/21718118/

Fisio Care pet
centro de reabilitação animal

Ação de fotobioestimulação longe do sítio de aplicação

1. https://pubmed.ncbi.nlm.nih.gov/23832178/
2. https://pubmed.ncbi.nlm.nih.gov/25066944/
3. https://www.revistas.unipar.br/index.php/veterinaria/article/view/2276//
4. https://pubmed.ncbi.nlm.nih.gov/30074109/
5. https://pubmed.ncbi.nlm.nih.gov/2716462/
6. https://pubmed.ncbi.nlm.nih.gov/2927230/
7. https://pubmed.ncbi.nlm.nih.gov/11295755/
8. https://pubmed.ncbi.nlm.nih.gov/26426815/
9. https://pubmed.ncbi.nlm.nih.gov/30074109/
10. https://repositorio.pucrs.br/dspace/handle/10923/515
11. https://pubmed.ncbi.nlm.nih.gov/23832178/

Fisio Care pet
centro de reabilitação animal

Ação de fotobioestimulação longe do sítio de aplicação

12. https://pubmed.ncbi.nlm.nih.gov/22936461/
13. https://pubmed.ncbi.nlm.nih.gov/15906852/
14. https://pubmed.ncbi.nlm.nih.gov/22819694/
15. http://revodonto.bvsalud.org/scielo.php?script=sci_arttext&pid=S1413-40122013000200020
16. https://pubmed.ncbi.nlm.nih.gov/19708798/
17. https://pubmed.ncbi.nlm.nih.gov/12204648/
18. https://pubmed.ncbi.nlm.nih.gov/23832178/
19. https://pubmed.ncbi.nlm.nih.gov/34733768/

Fisio Care pet
centro de reabilitação animal

Ação de fotobioestimulação longe do sítio de aplicação

Material e Método: Avaliou o efeito sistêmico da terapia de laser vermelho e infravermelho no reparo de feridas, 36 ratos foram divididos em quatro grupos: controle
(sem laser), laser vermelho, laser infravermelho e o ambos os lasers. Três feridas foram criadas utilizando uma agulha (movimentos circulares) no dorso dos ratos, sendo uma perto da cabeça e as outras 7 cm longe uma da outra (em direção à cauda).
Resultado: A aplicação direta do laser nas feridas estimulou sua cicatrização, assim como a cicatrização das feridas distantes do ponto de aplicação. Isto foi observado principalmente na fase inicial do reparo das feridas, mas com uma maior intensidade quando os laser vermelho e infravermelho foram utilizados em combinação.

https://pubmed.ncbi.nlm.nih.gov/19708798/

Fisio Care pet
centro de reabilitação animal

> Lasers Med Sci. Julho de 2015; 30 (5): 1569-74. doi: 10.1007 / s10103-015-1752-3.
Epub 2015, 15 de maio.

Dose: 210 J/cm²

Laserterapia de baixa potência no reparo ósseo: existe algum efeito fora do campo irradiado?

Material e Método: O objetivo deste estudo foi investigar o efeito **da terapia a laser de baixa potência (LLLT) (λ = 830 nm) no reparo de defeitos ósseos cirúrgicos fora do campo irradiado, em ratos. Sessenta ratos Wistar foram submetidos à osteotomia do fêmur esquerdo e separados aleatoriamente em quatro grupos** (n = 15): grupo I, controle, apenas defeito ósseo; grupo II, laser aplicado no fêmur direito (dose à distância); grupo III, laser aplicado localmente no defeito ósseo e também no fêmur direito (doses local e à distância); e grupo IV, laser aplicado localmente no fêmur esquerdo (dose local). Os grupos de laser receberam aplicações em um intervalo de 48 h em um ponto por sessão

Resultado: A análise histológica em todos os grupos mostrou a formação de novo osso na região de interesse (ROI) em 7 dias. Após 15 dias, foi observada remodelação óssea com diminuição da neoformação óssea na região da medula em todos os grupos. Após 21 dias, observou-se remodelação óssea avançada com osso novo localizado principalmente na área cortical. **A análise histomorfométrica mostrou aos 7 dias um aumento significativo da formação óssea nos grupos III e IV em relação aos grupos I e II. Nos dias 15 e 21, a análise histomorfométrica não mostrou diferenças significativas entre eles.**

https://pubmed.ncbi.nlm.nih.gov/25975746/

FisioCare pet
centro de reabilitação animal

Onde estão sendo feitas aplicação de laser em pacientes oncológicos?

Mucosites orais em pacientes que realizam radioterapia e quimioterapia

FisioCare pet
centro de reabilitação animal

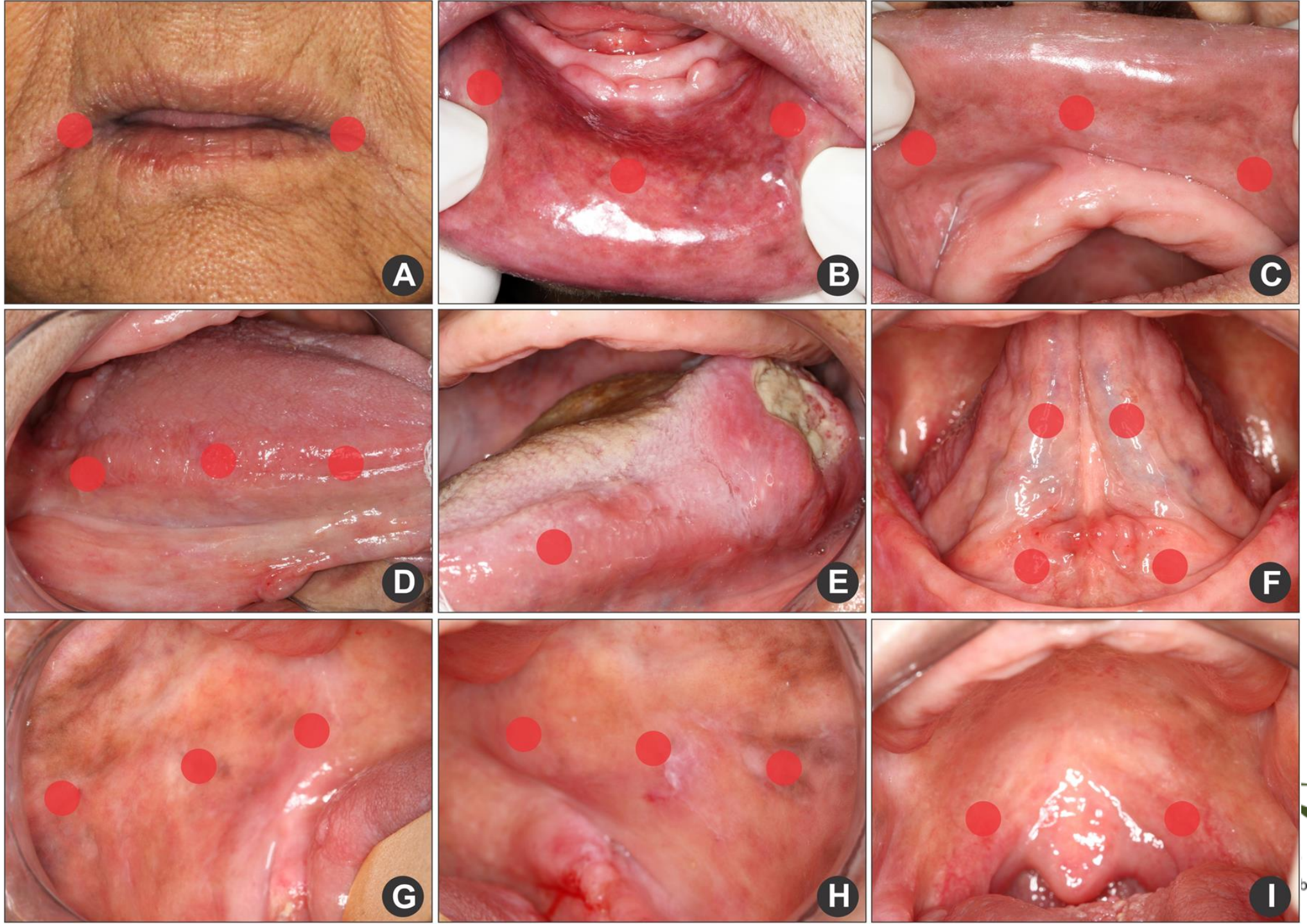

Care pet
bilitação animal

Teorias para utilização do laser em pacientes oncológicos

1. Efeito biomodulador com melhora da resposta no tratamento oncológico
2. Citotoxicidade/morte celular pela aplicação do laser
3. Efeitos clínicos benéficos em pacientes oncológicos sem diminuição do tempo ou qualidade de vida e crescimento tumoral significativo

Fisio Care pet
centro de reabilitação animal

Efeitos clínicos benéficos em pacientes oncológicos sem diminuição do tempo ou qualidade de vida e crescimento tumoral significativo

1. https://pubmed.ncbi.nlm.nih.gov/28688677/
2. https://pubmed.ncbi.nlm.nih.gov/31118057/
3. https://pubmed.ncbi.nlm.nih.gov/23224689/
4. https://pubmed.ncbi.nlm.nih.gov/21660670/
5. https://pubmed.ncbi.nlm.nih.gov/29423682/
6. https://pubmed.ncbi.nlm.nih.gov/22884841/
7. https://pubmed.ncbi.nlm.nih.gov/10423050/
8. https://pubmed.ncbi.nlm.nih.gov/24164228/
9. https://pubmed.ncbi.nlm.nih.gov/31502227/
10. https://pubmed.ncbi.nlm.nih.gov/25141962/

Fisio Care pet
centro de reabilitação animal

- **Efeitos clínicos benéficos em pacientes oncológicos sem diminuição do tempo ou qualidade de vida e crescimento tumoral significativo**

11. https://pubmed.ncbi.nlm.nih.gov/12973834/
12. https://pubmed.ncbi.nlm.nih.gov/9664272/
13. https://pubmed.ncbi.nlm.nih.gov/19164399/
14. https://pubmed.ncbi.nlm.nih.gov/16673054/
15. https://pubmed.ncbi.nlm.nih.gov/20538293/

Fisio Care pet
centro de reabilitação animal

Oral Oncology 71 (2017) 11–15

Contents lists available at ScienceDirect

Oral Oncology

journal homepage: www.elsevier.com/locate/oraloncology

Long-term survival of a randomized phase III trial of head and neck cancer patients receiving concurrent chemoradiation therapy with or without low-level laser therapy (LLLT) to prevent oral mucositis

660 nm, 100 mW, 1 J, **4 J/cm$_2$,**

Com um **acompanhamento médio de 41,3 meses** (intervalo 0,7-101,9), os pacientes que receberam LLLT tiveram uma resposta completa melhor e estatisticamente significativa ao tratamento do que aqueles no grupo de placebo (LG = 89,1%; GP = 67,4%) Pacientes submetidos a LLLT também apresentaram **aumento na sobrevida livre de progressão do que aqueles no grupo placebo** (61,7% vs. 40,4%;) e **tiveram uma tendência para melhor sobrevida global (57,4% vs. 40,4%;)**

https://pubmed.ncbi.nlm.nih.gov/28688677/

FisioCare pet
centro de reabilitação animal

> Photomed Laser Surg. 2012 Sep;30(9):551-8. doi: 10.1089/pho.2011.3186. Epub 2012 Aug 1.

A preliminary study of the safety of red light phototherapy of tissues harboring cancer

Max Myakishev-Rempel [1], Istvan Stadler, Philip Brondon, David R Axe, Mark Friedman, Frances Barg Nardia, Raymond Lanzafame

Métodos: Um modelo de câncer de pele induzido por UV não melanoma de camundongo SKH padrão foi usado após a presença de carcinomas de células escamosas visíveis, para estudar os efeitos da LLLT no crescimento do tumor. O grupo de luz vermelha (n = 8) recebeu LLLT de 670 nm entregue duas vezes ao dia a 5 J / cm (2) usando uma fonte de LED. O grupo controle (n = 8) foi tratado de forma semelhante, mas não recebeu LLLT. As medições em 330 tumores foram realizadas durante 37 dias consecutivos, enquanto os animais receberam LLLT diariamente.

Resultados: As medições diárias do tumor não demonstraram nenhum efeito mensurável da LLLT no crescimento do tumor.

Conclusões: Este experimento sugere que **a LLLT com esses parâmetros pode ser segura, mesmo quando lesões malignas estão presentes. Mais estudos sobre os efeitos da fotobioestimulação em neoplasias são necessários.**

https://pubmed.ncbi.nlm.nih.gov/22853435/

FisioCare pet
centro de reabilitação animal

Randomized Controlled Trial > Trials. 2014 Aug 20;15:330. doi: 10.1186/1745-6215-15-330.

Phototherapy 660 nm for the prevention of radiodermatitis in breast cancer patients receiving radiation therapy: study protocol for a randomized controlled trial

52 pacientes submetidos à radioterapia para câncer de mama (estágios I a III).
O laser (660 nm) ou placebo será aplicado cinco dias por semana, imediatamente antes de cada sessão de radioterapia.
Demonstrou promover a reparação do tecido, reduzindo a inflamação e induzindo a síntese de colágeno. Além disso, **essa abordagem de tratamento não foi associada a eventos adversos** e é **custo-efetiva**

https://pubmed.ncbi.nlm.nih.gov/25141962/

FisioCare pet
centro de reabilitação animal

Reveja > Photomed Laser Surg. Maio de 2018; 36 (5): 241-245. doi: 10.1089 / pho.2017.4401. Epub 2018, 21 de fevereiro.

Fotobiomodulação e câncer: qual é a verdade?

Resultados: embora existam alguns artigos sugerindo que a terapia com PBM pode ser prejudicial em modelos animais de tumores, também existem muitos artigos que sugerem o contrário e que a luz pode danificar diretamente o tumor, pode potencializar outras terapias contra o câncer e pode estimular o hospedeiro sistema imunológico. Além disso, existem dois ensaios clínicos que mostram aumento da sobrevida em pacientes com câncer que receberam terapia com PBM.

Conclusões: A terapia com PBM pode ter benefícios em pacientes com câncer e deve ser mais investigada.

Declaração de conflito de interesse

STN e JRS são co-proprietários da JOOVV, Inc., uma empresa que vende dispositivos de terapia de luz. MRH faz parte do conselho consultivo científico da JOOVV, Inc.

centro de reabilitação animal

> Support Care Cancer. 2020 Feb;28(2):423-424. doi: 10.1007/s00520-019-05146-9. Epub 2019 Nov 13.

Could the impact of photobiomodulation on tumor response to radiation be effected by tumor heterogeneity?

Conclusão: A resposta dos tumores ao laser podem variar depende do tipo do tumor (**heterogeneidade tumoral**) e mutações do tumor pode predispor a células sensíveis ou não ao laser

O laser pode ter um **efeito benéfico ou desastroso ao tumor**

Por enquanto há **mais perguntas do que resposta** à aplicação de laser em pacientes oncológicos

https://pubmed.ncbi.nlm.nih.gov/31720803/

Fisio Care pet
centro de reabilitação animal

> Support Care Cancer. 2020 Jul;28(7):3003-3006. doi: 10.1007/s00520-020-05410-3. Epub 2020 Mar 20.

Photobiomodulation safety in cancer patients: in vivo data : (in response to S. Sonis' commentary "Could the impact of photobiomodulation on tumor response to radiation be affected by tumor heterogeneity?", Support Care Cancer 2019 (in press))

Importância de estudos em cultura celular in vitro x estudos in vivo animal e humano

Doses 20 vezes maior

Heterogeneidade genômica tumoral

- Efeito do laser não é uniforme
- Explica as contradições da literatura

https://pubmed.ncbi.nlm.nih.gov/32198559/

Fisio Care pet
centro de reabilitação animal

> Support Care Cancer. 2020 Jul;28(7):3003-3006. doi: 10.1007/s00520-020-05410-3. Epub 2020 Mar 20.

Photobiomodulation safety in cancer patients: in vivo data : (in response to S. Sonis' commentary "Could the impact of photobiomodulation on tumor response to radiation be affected by tumor heterogeneity?", Support Care Cancer 2019 (in press))

Diferentes tumores podem ter respostas distintas:

- Tipo de laser (vermelho ou infravermelho)
- Dose e frequência de aplicação
- Variações no microambiente tumoral
- In vitro tem aplicabilidade clínica limitada

https://pubmed.ncbi.nlm.nih.gov/32198559/

Fisio Care pet
centro de reabilitação animal

Qual a conclusão dos 20 veterinários Fisio Care Pet Academy?

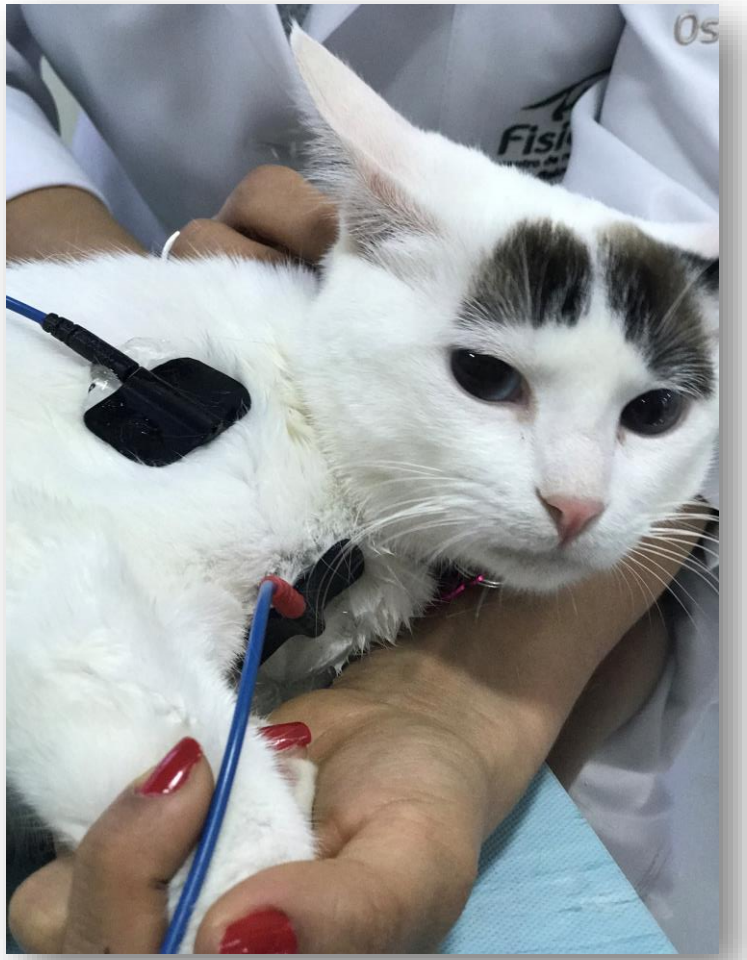

o Care pet
reabilitação animal

Controle de dor em pacientes com neoplasia

	Cães	Gatos
Anti-inflamatórios	Firocoxib / Carprofeno / Galliprant	Maxican / Onsior
Tramadol	4-10mg/kg TID	1-3 mg/kg BID
Gabapentina	8-20mg/kg TID	5-8 mg/kg BID ou TID
Pregabalina	2-5 mg/kg BID	1 mg/kg SID ou BID
Amitriptilina	1-2mg/kg SID	2,5 a 12,5 mg/gato SID* Não associar tramadol
Omega 3	25 mg/kg de EPA + 18 mg/kg de DHA SID	25 mg/kg de EPA + 18 mg/kg de DHA SID

Fisio Care pet
centro de reabilitação animal

Opioides

- Morfina
  - Cão: 0,1-1 mg/kg a cada 4h / Gato: 0,1-0,7 mg/kg a cada 4h ou QID
- Meperidina
  - Cão: 2-4 mg/kg / Gato: 4-6mg/kg
- Codeína
  - Cão: 1-2 mg/kg TID/QID Gato: 0,1-0,7mg/kg BID/QID
- Metadona
  - Cão: 0,3-0,4 mg/kg TID/QID
- Coadjuvante: Amantadina
  - 2-5mg/kg BID/TID

Fisio Care pet
centro de reabilitação animal

O que dizem as associações internacionais

NAALT
NORTH AMERICAN ASSOCIATION FOR LASER THERAPY

WALT
WORLD ASSOCIATION FOR PHOTOBIOMODULATION THERAPY

Fisio Care pet
centro de reabilitação animal

Front. Oncol., 30 August 2022
Sec. Radiation Oncology
Volume 12 - 2022 | https://doi.org/10.3389/fonc.2022.927685

Photobiomodulation therapy in management of cancer therapy-induced side effects: WALT position paper 2022

1. Mucosite oral aguda
2. Xerostomia e hipossalivação
3. Disfagia aguda
4. Dermatite por radiação aguda
5. Linfedema
6. Disgeusia
7. Trismo
8. Necrose Óssea
9. Alterações de Voz e Fala
10. Eritrodisestesia palmar-plantar
11. Doença do enxerto contra o hospedeiro
12. Neuropatia periférica
13. Alopecia induzida por quimioterapia

Fisio Care pet
centro de reabilitação animal

Dúvidas frequentes

FisioCare pet
centro de reabilitação animal
www.fisiocarepet.com.br

- Mas Ricardo, se eu tenho um paciente com um tumor no fígado e esse paciente tem muita dor no quadril, eu não posso utilizar?

Se eu utilizar laser infravermelho em um paciente oncológico eu posso ser processado?

Fisio Care pet
centro de reabilitação animal

Conclusão:

- O laser promove efeitos longe do sítio de aplicação, mas o crescimento tumoral não foi estudado
- A heterogeneidade do tumor afeta os resultados da aplicação de laser
- O tutor deve assinar um termo de compromisso caso aceite a utilização do laser em seu pet oncológico

Fisio Care pet
centro de reabilitação animal

CERTIFICADO
FisioCare

Fisio Care pet
centro de reabilitação animal

@fisiocarepet.academy

fisiocarepet.com.br